Die Frakturen des Oberkiefers. Schienungsmethoden, Schwachpunkte und Komplikationen

Gerhard Rieger

1973

Aus der Klinik für Zahn-, Mund- und Kieferkrankheiten
der Universität München
Direktor: Prof. Dr. E. Kraft

Die Frakturen des Oberkiefers. Schienungsmethoden, Schwachpunkte und Komplikationen.

Inaugural-Dissertation

zur Erlangung der Doktorwürde in der Zahnheilkunde
verfaßt und einer Hohen Medizinischen Fakultät
der Ludwig Maximilians-Universität zu München

vorgelegt von

Gerhard Rieger

aus

Passau

Jahr

1973

Mit Genehmigung der Medizinischen Fakultät der Universität München.

Berichterstatter: Prof. Dr. Dr. H. H. Grasser
Mitberichterstatter: Prof. Dr. E. Kraft
Dekan: Prof. Dr. W. Spann
Tag der mündlichen Prüfung: 16. Oktober 1973

UNIV.
LEIDEN
BIBL.

INHALTSVERZEICHNIS

I. Einleitung

II. Material und Methodik

III. Ergebnisse

A. Schienungssysteme

1) Enorale Schienungen

a) Drahtschienen

b) Bandschienen

c) Gußschienen

d) Draht-Kunststoffschienen

e) Kunststoff- und Kautschukschienen

f) Kieferorthopädische Schienen

g) Intermaxilläre Schienung

2) Extraorale Schienungen

3) Intra-extraorale Schienungen

a) Extensionsverbände

b) Drahtaufhängungen

4) Chirurgische Schienungen

a) Einfache Repositionsmöglichkeiten

b) Osteosynthese

B. Schwachpunkte

C. Komplikationen

IV. Diskussion

V. Zusammenfassung

VI. Literatur

Abbildungen

Lebenslauf

I. Einleitung

In der Vergangenheit sind einige Arbeiten veröffentlicht worden, die sich unter anderem mit der Frage beschäftigen, was die Ursache dafür ist, daß sich die Zahl der Patienten, die mit Schädelfrakturen in eine zahn-, mund- und kieferchirurgische Klinik eingeliefert werden, ständig erhöht (REITHER, W. 1956, HERRMANN, GRASSER, BEISIEGEL, 1960, PASCHKE, BERZ 1961). Sie alle kommen zu dem Ergebnis, daß die ständig anwachsende Motorisierung und die damit zunehmende Verkehrsdichte, aber auch die immer höher werdenden Durchschnittsgeschwindigkeiten die Hauptschuld daran tragen. Die Zahl der schweren Verkehrsunfälle mit multiplen Verletzungen, wie sie früher praktisch unbekannt waren, steigt.

In neuester Zeit wurden die Bestrebungen nach mehr Schutz für die Insassen von Automobilen bei Unfällen vor allem in den USA intensiviert. Auch in Europa geht die Forschung diesen Weg, doch bleibt abzuwarten, ob und in welcher Weise sich diese Bemühungen auf die Zahl der Unfallverletzten auswirken werden. Es wäre sehr zu wünschen, wenn sich für die Zukunft eine positive Entwicklung auf diesem Gebiet abzeichnen würde.

Auf Anregung von Herrn Professor Dr. Dr. H. H. Grasser habe ich mich mit den Frakturen des Oberkiefers befaßt und versuche im folgenden darzustellen, welche Schienungssysteme heute zur Versorgung derartiger Frakturen zur Verfügung stehen, wo die Schwachpunkte des Gesichtsschädels liegen und welche Komplikationen sich aus solchen Verletzungen ergeben haben.

II. Material und Methodik

Für die vorliegende Arbeit wurde das Krankengut der Universitätsklinik für Zahn-, Mund- und Kieferkrankheiten in München in den Jahren von 1960 bis 1970 erfaßt. Während dieses Zeitraumes wurden 265 Patienten mit Oberkieferbrüchen stationär behandelt. Eine Aufgliederung in Patientenzahl, Zahl der kombinierten Frakturen mit Beteiligung des Unterkiefers und Anzahl der Frakturen mit Komplikationen für jedes Jahr dieses Zeitraumes ist aus Abb. 1 zu ersehen.

Von diesen 265 Fällen wurden die Krankengeschichten ausgewertet im Hinblick auf Bruchstellen, bestehende Komplikationen, während des Heilungsverlaufs aufgetretene Komplikationen und angewandte Schienungsmethoden. Die Angaben in den Krankenblättern und Epikrisen waren zum Teil lückenhaft, so daß hier und da Schwierigkeiten auftraten.

Bei einem Teil der Patienten (57) bestanden zum Zeitpunkt der Entlassung aus stationärer Behandlung der Klinik noch Komplikationen. Diesem Patientenkreis wurde im April 1972 ein Fragebogen zugestellt, um zu erfassen, welche der damaligen Komplikationen zu diesem Zeitpunkt noch bestanden. Leider wurden von den 57 verschickten Fragebogen nur 27 beantwortet, die restlichen 30 kamen entweder gar nicht zurück oder konnten nicht zugestellt werden, weil sich die Empfänger nicht mehr ermitteln ließen.

Zur Erfassung des Bruchlinienverlaufes wurde die allgemein bekannte Einteilung nach LE FORT benützt, soweit sich die Frakturen in dieses Schema einordnen ließen. Le Fort unterteilt die Oberkieferfrakturen in drei Gruppen, wobei mit Le Fort I ein Abriß des Proc. alveolaris des Oberkiefers

gemeint ist. Der Bruchspalt verläuft quer durch die Nase und Kieferhöhle sowie durch die Flügelfortsätze. Bei Le Fort II läuft die Bruchlinie beiderseits durch die Jochbogenwurzel und quer durch den Nasenrücken hindurch, während bei Le Fort III die Frakturlinie auch noch den freien Jochbogen und den seitlichen Orbitarand durchzieht (nach E. LAUTENBACH, 31). Die Abb. 2 zeigt dieses Schema. SCHWENZER nimmt wegen der Schwierigkeiten der Schematisierung von Brüchen lediglich eine Einteilung in zentrale, zentro-laterale und laterale Mittelgesichtsfrakturen vor. Diese, wie auch andere Klassifizierungen, etwa von GUERIN oder WASSMUND finden hier keine Berücksichtigung.

Die Zusammenstellung der Schienungssysteme zur Therapie von Oberkieferfrakturen machte ein eingehendes Studium der Fachliteratur notwendig. Konnte ich bei den altbewährten, meist konservativen Schienungen auf Standardwerke der Zahn-, Mund- und Kieferheilkunde zurückgreifen, wie etwa "Die Zahn-, Mund- und Kieferheilkunde" von HÄUPL, MEYER und SCHUCHARDT (12), Lehrbuch der klinischen Zahn-, Mund-, und Kieferheilkunde" von HOFER, REICHENBACH, SPRETER v. KREUDENSTEIN und WANNENMACHER (21), "Leitfaden der Kieferbruchbehandlung" von E. REICHENBACH (36) oder auch "Mund- und Kieferchirurgie" von PICHLER, TRAUNER (35), so konnte ich die modernen, hauptsächlich chirurgischen Verfahren nur durch das Verfolgen von Originalarbeiten in zahnärztlichen Zeitschriften erfassen. An dieser Stelle sind besonders die "Deutsche Zahnärztliche Zeitschrift", "Zahnärztliche Welt/Reform" und "Das Deutsche Zahnärzteblatt" zu erwähnen. Daneben wertete ich auch noch einige andere deutsche Zeitschriften aus, jedoch nur eine kleine Anzahl, wie aus dem Literaturverzeichnis hervorgeht. In all diesen literarischen Angelegenheiten bediente ich mich stets des Archivs der "Medizinischen Lesehalle" in München.

III. Ergebnisse

A. Schienungssysteme

Die Schienung einer Kieferfraktur stellt heute wie früher ein Problem dar. Zum einen sollen die Kieferfragmente möglichst absolut ruhig gestellt werden, zum anderen wird man immer bestrebt sein, den Patienten nicht mehr als unbedingt notwendig zu belasten. Zwischen diesen beiden Forderungen gilt es, den besten Kompromiß zu finden.

Hat man einen Patienten vor sich, dessen Oberkiefer voll oder fast voll bezahnt ist und bei dem der Unterkiefer nicht mit frakturiert ist, so bieten sich dem Behandelnden relativ gute Möglichkeiten, den Bruch zu schienen. Er kann den Unterkiefer in diesem Fall zur Fixierung der Fragmente heranziehen, indem er eine gute Artikulation und Okklusion zwischen beiden Kieferhälften herstellt.

Leider liegt aber in vielen Fällen eine ungünstigere Ausgangslage vor. Wie eingangs bereits erwähnt, besteht heute das Krankengut vorwiegend aus Patienten, die sich ihre Verletzungen bei Verkehrsunfällen zugezogen haben. Infolgedessen umfaßt das Krankengut alle Altersgruppen, von Kindern bis zu Greisen, da gerade die Beifahrer in Kraftfahrzeugen bei Unfällen das höchste Risiko eingehen. Viele Patienten weisen Lückengebisse auf oder sind gänzlich unbezahnt und haben zudem oft noch multiple Frakturen im ganzen Gesichtsbereich. Derart ungünstige Situationen werfen naturgemäß große Probleme auf, und so ist es deshalb nicht verwunderlich, daß mittlerweile gegenüber den Anfängen der Kieferbruchbehandlung eine immense Vielzahl von Schienungssystemen existiert, die das Bestreben der Zahnärzte und Kieferchirurgen ausdrückt, immer Besseres zu finden und weitgehend individuelle Therapiemöglichkeiten in der Hand zu haben, gleichzeitig aber den Patienten so wenig wie möglich

zu belasten.

Ich habe die diversen Schienungsmethoden in vier große Gruppen unterteilt, nämlich:

1. Enorale Schienungen
2. Extraole Schienungen
3. Intra- Extraorale Schienungen
4. Chirurgische Schienungen

1. Enorale Schienungen

a) Drahtschienen

Früher war das vorherrschende Material für Kieferbruchschienen der Draht. Ein 1,2 - 2 mm starker Stahldraht mußte so zurechtgebogen werden, daß er an allen Zähnen der reponierten Kieferfragmente gleichmäßig anlag. Nachdem diese Bruchschiene an den noch vorhandenen Zähnen mit Ligaturen aus dünnem Draht befestigt war, war die Verletzung mehr oder minder zufriedenstellend ruhiggestellt. An einige Schienen wurden Drahthäkchen, -ösen oder dünne Röhrchen gelötet, mit deren Hilfe die Ligaturen zuverlässiger befestigt werden konnten.

In der Art der Herstellung solcher Schienen gibt es zwei Möglichkeiten: Entweder wird die Schiene direkt im Munde des Patienten gebogen oder nach Abdrucknahme auf einem Gipsmodell hergestellt. Beide verursachten beim Verletzten unangenehme Beschwerden, weil bei der direkten oder freihändigen Herstellung eine fortwährende Anprobe nicht zu vermeiden ist und die Kieferbruchstücke dabei bewegt werden müssen, und weil bei der indirekten Methode ein Abdruck genommen werden muß, wofür in der Vorkriegszeit als einziges in Frage kommendes Abdruckmaterial der Gips zur Verfügung stand, der nach erfolgter Erhärtung im Munde zerbrochen werden mußte.

Das indirekt erstellte Modell wird an der Bruchstelle zersägt und in richtiger Artikulation wieder zusammengefügt, um dann als Arbeitsmodell zu dienen. SUERSEN hat diese Methode eingeführt. Beide Verfahren hatten damals ihre Verfechter, aber heute dürfte das direkte Verfahren angesichts der gummi-elastischen Abdruckmaterialien überholt sein, denn erstens stellt es für den Kieferverletzten die größere Belastung dar und zweitens ist der Zahnarzt in unserer Zeit im Zuge der Rationalisierung gezwungen, immer mehr Arbeiten in das Laboratorium zu verlegen.

Als Beispiel derartiger Schienen ist in erster Linie die SAUER'-sche Drahtschiene zu nennen, die sich bei uns häufig bewährt hat. Sie besteht aus einem einfachen Drahtbogen, der dem Zahnbogen angepaßt und mit Ligaturen an den Zähnen befestigt wurde. In den angelsächsischen Ländern hatten ANGLE, HAMMOND und andere solche Schienen entwickelt. ANGLE war einer der ersten, die ähnliche Schienen mit Hilfe von Schraubbändern zusätzlich an den Zähnen befestigten. Immer wieder wurde die Drahtschiene verbessert. Um zu erreichen, daß die Schiene an die Zähne besser angepaßt werden konnte, wurde halbrunder Draht verwendet; an den Draht lötete man kleine Häkchen, damit zwei derartige Verbände intermaxillär mit feinem Draht oder auch Gummiringen verschnürt werden konnten.

Bei der Schlaufendrahtschiene nach HAUPTMEYER brauchten die Häkchen nicht nachträglich angebracht zu werden, da hier die Schiene mitsamt den Retentionen aus einem Stück bestand. In den Draht waren in Abständen Schlaufen eingebogen, die die Aufgaben der Häkchen übernahmen. Hier zeichnete sich bereits eine Richtung ab, die von nun an immer stärker in den Vordergrund trat, nämlich die Verwendung von industriell vorgefertigten Schienen. Es ist einzusehen, daß der Behandelnde die mühevolle Anfertigung einer Kieferbruchschiene gerne soweit wie möglich dorthin verlegen möchte, wo dies einfacher und besser geschehen kann als bei ihm selbst. Dafür benötigt er zur Schienung und Ruhigstellung des Bruchs weniger Zeit am Verletzten und muß ihn nicht über Gebühr beanspruchen.

Die Profilschiene nach SCHLAMPP stellt eine derartige, vorgefertigte Schiene dar. Sie weist einen U-förmigen Querschnitt auf und wird in drei verschiedenen Härtegraden hergestellt. Zu ihrer Fertigstellung werden Spezialwerkzeuge benötigt, wie etwa eine Zange, um die Lochung für die Ligaturen vorzunehmen. Auf die gelochte Schiene werden nur noch "Häkchen-Schluppen" aufgeschoben, die eine intermaxilläre Verschnürung gestatten. Die Profilierung der Schiene soll eine genügende Stabilität gewährleisten, aber auch umgebogene Drahtenden aufnehmen, um so keine mechanische Reizung von Wange oder Gingiva zu verursachen. Außerdem besteht die Möglichkeit, Heftklammer- oder Schraubbänder zur zusätzlichen Fixation anzubringen.

Neben den bisher erwähnten Drahtschienen, die hauptsächlich der Dauerversorgung dienen, gibt es einige, die als Sofortschienung oder Notverband gedacht sind. Der Notverband nach FLIEGE und die ERNST'schen Nothäkchen gehören hierher.

Alle oben angeführten Schienen sind ungeteilte Drahtschienen. In manchen Fällen, in denen keine sofortige Reposition der Bruchstücke gelingt, muß allmählich reponiert werden. Dies ist dadurch zu erreichen, daß geteilte Drahtverbände verwendet werden. Stark luxierte Zähne oder Alveolarfortsatzfrakturen sind ein Beispiel für das Anwendungsgebiet geteilter Schienen. Man verwendet zweigeteilte Drahtschienen, die sich an der Bruchstelle überlappen oder setzt an dieser Stelle ein drittes, kurzes Schienenstück davor. Auf diese Weise gelingt durch fortgesetztes Festerziehen der Ligatur oder mittels Gummiringen die allmähliche Reposition.

Als Ligaturendraht wird weicher Stahl- oder Aluminiumbronze-

draht von o,2 - o,4 mm Stärke verwendet. Neben der einfachen Ligatur, die den Nachteil hat, auf den Zahn eine gewisse Drehwirkung auszuüben, gibt es doppelte oder Kreuzligaturen, die diese Nebenwirkung nicht aufweisen, Zahnhalsligaturen und die OBWEGESER'schen Ösendrahtschlaufenligaturen.

b) Bandschienen

Ligaturen haben ferner den Nachteil, daß sie die Zähne, die ja unmittelbar zur Schienung von Kieferfrakturen herangezogen werden, nur in sehr mangelhafter Weise umfassen. Bei ungünstigen Zahnformen, wie starken Wölbungen, besteht die Gefahr des Absinkens der Ligatur in gingivaler Richtung und damit der Schädigung des marginalen Parodontiums. Das aber soll auf jeden Fall vermieden werden. Aus diesem Grund ersetzten SCHRÖDER, JANTZEN, SCHLAMPP und andere die Drahtligaturen durch Bänder. Auf diese Weise war es möglich, die Zähne körperhaft zu umfassen und deshalb die Schiene viel fester als bisher zu fixieren. Es wurden sowohl Schraub- als auch Laschenbänder hierzu verwendet. SCHLAMPP entwickelte ein Heftklammerband, das ebenso wie ein Schraubband nicht am Zahn festzementiert werden mußte. Beim Schraubband besorgte die Klemmwirkung die Schraube, beim SCHLAMPP'schen Band dagegen ein U-förmiger Draht. Auch ANGLE verwendete einen derartigen Drahtverband, allerdings lag bei diesem die Schraube buccal. Letzteres gewährte eine bessere Zugänglichkeit bei eingeschränkter Mundöffnung und bei Weichteilverletzungen. Vor allem in der Breslauer Schule wurden Schraubbänder zur Kieferbruchschienung verwendet (GREVE, HERRMANN, JUNG, und KLUCZKA). Beim Anlegen der Bänder war es aber notwendig, die Zähne vorher mit Draht voneinander zu separieren, was bei einfachen Drahtschienen unterbleiben konnte. Als Material dazu diente o,o8 - o,15 mm dickes Stahlblech.

c) Gußschienen

Analog wie in der Prothetik die Bandkronen durch Gußkronen ersetzt werden, wurden auch in der Kieferbruchbehandlung ge-

gossene Schienen eingeführt. Dies bedeutete wiederum die Verlegung eines Arbeitsganges in das Laboratorium. Außerdem brachte die Gußschiene eine weitere Erhöhung der Paßgenauigkeit mit sich. Sie war aus einem Stück gegossen, umfaßte die Zähne wie Kronen und wurde im Mund nach erfolgter Reposition mit Zement befestigt. Zwangsläufig ergab sich während der Tragezeit eine Bißerhöhung beim Patienten. Die Abnahme der Schiene konnte nur durch Zerstörung derselben erfolgen; ebenso war eine Behandlung einzelner Zähne, wie zum Beispiel eine Wurzelkanalfüllung, nur nach Zerstörung der entsprechenden Kaufläche möglich. In Amerika als RANDOLPH-Schiene bekannt, hatte sie bei uns als Gußkappenschiene zahlreiche Verfechter (BOLLE, BRUHN, LINDEMANN, MEYER). Später tauchte eine Variante der Gußkappenschiene in Form der Galerieschiene auf. Bei dieser wurden die Kauflächen der Zähne freigelassen, jedoch wies sie gegenüber der vorgenannten eine verminderte Stabilität auf, was manchmal zur vorzeitigen Lockerung der einzementierten Schiene führte.

Ebenfalls zu den Gußschienen zu zählen sind der Gaumenquerbügel und der Gaumenbügel nach SCHLAMPP. Ersterer entspricht im wesentlichen dem Querbügel einer skelettierten Modellgußprothese, der an beiden Enden mit Gußkappen versehen ist. Er dient der Ruhigstellung und Schienung von Sagittalfrakturen des Oberkiefers. Der SCHLAMPP'sche Gaumenbügel findet seinen Indikationsbereich bei dislozierten Kieferhälften.

d) Draht-Kunststoffschienen

Schon recht früh war man sich dessen bewußt, daß nicht nur metallische Werkstoffe zur Herstellung von Schienungselementen in der Kieferbruchhandlung in Frage kämen. Auch Kautschuk wurde zu diesem Zweck verarbeitet, doch erwies er sich als alleiniges Schienungsmaterial als nicht stabil genug. PICHLER (35) armierte daher den Kautschuk mit Draht und brachte an dieser Schiene gebogene Klammern an. Das Neue daran war außerdem, daß sie nicht wie die Drahtverbände vestibulär, sondern lingual bzw. palati-

nal befestigt war. Anfangs wurde sie mit Ligaturen gesichert, im späteren Heilungsverlauf konnte dann darauf verzichtet werden. Die Schiene war von da an herausnehmbar und stellte in hygienischer Hinsicht eine enorme Verbesserung dar. Auch lag sie noch besser als selbst Gußkappenschienen den Zähnen an. Von WIRTH stammt eine ähnliche Konstruktion.

Noch einen Schritt weiter ging KERSTING mit der nach ihm benannten Scharnierschiene. Diese bestand im wesentlichen aus einer PICHLER'schen Schiene ohne Klammern, an die zwei entsprechende vestibuläre Anteile mit Scharnieren angehängt waren. Diese wiederum wurden im Mund des Patienten mit einer Zugschraube miteinander verbunden, sodaß der zu schienende Zahnbogen zu beiden Seiten eng umfaßt wurde.

Seit der Verwendung von Kunststoffen im zahnärtzlichen Arbeitsbereich werden derartige Schienenverbände aus Acrylaten angefertigt. Den großen Umschwung auf diesem Gebiet aber brachte zweifellos das kalthärtende Schnellpolymerisat. Die Verwendung dieses neuen Werkstoffes erbrachte auch eine verstärkte Zuwendung zu der in den Anfängen praktizierten freihändigen Kieferbruchversorgung. Nun war es möglich, die Vorteile einer einfachen Drahtschiene nach Art des SAUER'schen Drahtverbandes mit denen einer PICHLER'schen Kautschukschiene zu verbinden, indem nach einem Vorschlag von SCHUCHARDT die Drahtschiene im Mund des Patienten mit Kaltplast ummantelt wird. Diese Ummantelung sorgt nicht nur für eine einwandfreie Fixierung der Fragmente, sondern verhindert auch das Abrutschen der Drahtschiene cervikalwärts und somit die Schädigung des Parodontiums. Zudem ist die SCHUCHARDT'sche Schiene mit einfachen Mitteln ohne großen Aufwand herstellbar. Von KRÜGER, RIVAS (28) und anderen wurde dieser Schienenverband modifiziert. HERING (17) bringt Ligaturen an den Zähnen an und verbindet die ligierten Zähne im Mund des Patienten mit selbsthärtendem Kunststoff. Die von SCHRUDDE, SCHÖN und anderen angegebenen Methoden unterscheiden sich davon nicht sehr wesentlich.

e) Kunststoff- und Kautschukschienen

Es gab schon früher Vertreter von Schienen, die auf die Verwendung von Draht- oder Metallgerüsten völlig verzichteten, so die Kautschukschiene nach WEBER. Heute ist vor allem die Kunststoffschiene nach PFEIFFER weit verbreitet. Eine im Laboratorium angefertigte Schiene wird mit Kaltpolymerisat im Munde befestigt, braucht also nicht mit Ligaturen fixiert zu werden.GRASSER (9) brachte ähnliche Vorschläge.

Kunststoffschienen können auch im recht einfachen Tiefziehverfahren hergestellt werden. Sie gingen aus der DRUM-Miniplastschiene hervor und entsprechen im wesentlichen der altbekannten Gußkappenschiene aus Metall, dürften jedoch gegenüber dieser eine verringerte Stabilität aufweisen.

KRISTOFERITSCH (26) modifiziert diese Schiene, indem er eine doppelte Tiefziehfolie mit einer Drahteinlage verstärkt und zur Vermeidung einer Bißerhöhung die Okklusionsflächen freischleift. Zahnluxationen und Alveolarfortsatzfrakturen lassen sich damit gut versorgen.

Kunststoffschienen einfacherer Art sind die Aufbißschiene und der Kunststoffvorbiß.

Bei all den Schienen, die ich bisher angeführt habe, seien es Metall-, Kunststoff- oder kombinierte Schienen, ist die Voraussetzung für die Indikation das Vorhandensein eines voll- oder wenigstens teilbezahnten Gebisses. Um aber auch Frakturen bei Patienten mit zahnlosem Kiefer oder großen zahnlosen Kieferabschnitten schienen zu können, entwickelten REICHENBACH (36) und die Vertreter der Wiener Schule (PICHLER, HOFER, BROSCH, TRAUNER, NEUNER) die Prothesenschiene, auch Aufbißprothese genannt. Sie ähnelt sehr stark einer herkömmlichen partiellen oder totalen Kunststoffprothese und bedient sich deren Retentionselementen, hat aber an Stelle von Zähnen Aufbißwälle aus Kunststoff und weist im Frontzahngebiet eine Aussparung auf, um den Patienten die Nahrungs-

aufnahme zu ermöglichen. Damit der gewünschte Schienungseffekt erzielt wird, müssen beide Kiefer mit einer solchen Aufbißprothese versehen werden. Sie werden durch einen extraoralen Verband unterstützt. Besonders günstig ist es, wenn die alten Prothesen des Verletzten zur Schienung herangezogen werden können, weil das Heilungsergebnis dann funktionell zufriedenstellen kann.

Früher bediente man sich zur Schienung zahnloser Kieferabschnitte auch noch einer anderen Methode, nämlich der Pelotten. Hierbei befestigte man an einer herkömmlichen Drahtschiene Blechstücke, die dem Alveolarkamm möglichst genau angepaßt wurden, und unterfütterte sie mit Guttapercha. Auf ihnen konnte man natürlich auch Aufbisse anbringen. Dieses System war aber bei weitem nicht so elegant wie das der Prothesenschienen.

f) Kieferorthopädische Schienen

Ein naheliegender Gedanke war, die kieferorthopädischen Apparate zur Schienung von Frakturen heranzuziehen. Diese Geräte sind für eine allmähliche Reposition geradezu ideal und werden heute in großem Umfang vor allem zur Nachbehandlung von Kieferverletzungen benutzt. Mit der Platte nach SCHWARZ können Fragmente auch angenähert werden, was bei Sagittalfrakturen des Oberkiefers von Bedeutung ist. Der Aktivator nach ANDRESEN-HÄUPL stellt ebenfalls ein sehr brauchbares Schienungsmittel dar, leistet aber hauptsächlich in der Nachbehandlung von alten, nicht zufriedenstellend konsolidierten Frakturen wertvolle Dienste. Der Monoblock, auch GUNNING-Schiene genannt, fand bereits recht früh Eingang in die Therapie von Kieferbrüchen. Ein einfaches Hilfsmittel ist die Schiefe Ebene nach WASSMUND, die ohne große Schwierigkeiten zum Beispiel an einer einfachen Drahtschiene in Form eines Bleches angebracht werden kann. Die Reposition von partiellen Alveolarfortsatzfrakturen, bei denen wenige Zähne überstellt werden müssen, gelingt damit ausgezeichnet. Selbstverständlich kann sie aber auch aus Kunststoff hergestellt und in eine Prothesenschiene eingearbeitet werden. Ganz allgemein kann damit die seitliche Abweichung von Bruchstücken verhindert werden.

Eine Modifikation der Schiefen Ebene ist die Gleitschiene nach SCHRÖDER. Hierbei sind beide Kiefer mit Schienen, entweder aus Metall oder Kunststoff, zu versehen und an beiden Metallplatten anzubringen, die ineinandergreifen. Eine dieser Platten muß einen U-förmigen Querschnitt haben und einseitig geschlossen sein, um die Führungsaufgabe übernehmen zu können. Die Metallplatten gibt es vorgefertigt mit Kanülen versehen zum Aufschieben auf Drahtschienen.

Im weitesten Sinn zu den kieferorthopädischen Schienen zu zählen sind Drahtverbände, welche nur an einem Teil der Zähne mit Ligaturendraht befestigt sind; die zu reponierenden Fragmente aber werden mit Gummiringen an ihren alten Platz gebracht.

Alle kieferorthopädischen Systeme sind nur im bezahnten Kiefer anwendbar.

g) Intermaxilläre Schienung

In sehr vielen Fällen ergibt sich die Notwendigkeit, den intakten Gegenkiefer zur Schienung heranzuziehen. Es wird deshalb an diesem eine Hilfsschiene angebracht, die dann mit der eigentlichen Schiene verbunden wird, um beide Zahnreihen in Okklusion zu bringen. Diese Immobilisation kann starr oder elastisch erfolgen. Bei der ersteren verwendet man Ligaturendraht und ligiert zum Beispiel nach der Methode von IVY oder HOUPERT. Im zweiten Fall nimmt man anstelle von Draht Gummizüge. Dieses Verfahren wird heute allgemein praktiziert, da die Gummis leicht entfernt und wieder angebracht werden können und der Patient die elastische Immobilisation angenehmer empfindet als die starre. In beiden Fällen müssen die Schienen mit Häkchen versehen sein.

2. Extraorale Schienungen

Die extraoralen Verbände können nicht für sich angewendet werden,

sondern dienen der Unterstützung von intraoralen Schienenverbänden. Sie müssen jedoch nicht in direkter Verbindung mit diesen stehen.

In allen Fällen von Oberkieferbrüchen nach dem Schema von LE FORT ist es bei der konservativen Behandlung notwendig, einen extraoralen Verband anzulegen, um ein Absinken des Fragmentes zu verhindern.

Die Gummi-Kinnschleuder hat eher den Charakter eines Notverbandes. Ein Gummilappen wird dem Patienten straff um Kinn und Kopf gebunden, sodaß der Unterkiefer gegen den Oberkiefer gedrückt wird. Die Kopf-Kinnkappe dagegen ist ein Dauerverband, die Funktion ist aber die gleiche wie bei der Kinnschleuder. Die französischen Schulen (DARCISSAC u.a.) verwenden als Kopfkappe Gipskappen, die den Kopf in größerem Umfang bedecken und frontal verschnürt werden. Sie gewähren sehr guten Halt, sind aber für den Träger unangenehm. Hierzulande bevorzugt man Kappen, welche aus Gipsbinden angefertigt werden und den Kopf nur teilweise bedecken (nach HOFRATH). Analog können Kinnkappen hergestellt werden, die über Gummizüge mit dem Kopfteil verbunden werden und den Unterkiefer gegen den Oberkiefer drücken.

3. Intra-extraorale Schienung

Neben den bisher erwähnten Methoden gibt es noch die Kombination von intra- und extraoraler Schienung in zahlreichen Varianten.

a) Extensionsverbände

Besonders die dorsale Dislokation des Oberkiefers in toto erfordert die Anwendung derartiger Verfahren. Ähnlich den Streckverbänden in der Extremitätenchirurgie entwickelten GÖTTE, RHEIN, WALD, REICHENBACH, WASSMUND u.a. die Rollen-Gewichtsextension. Über eine am Krankenbett befestigte Rolle wird durch den Zug eines Gewichtes das verlagerte Fragment reponiert und fixiert. Der Ober-

kiefer trägt zu diesem Zweck eine Hilfsschiene. Allerdings ist dieses Verfahren recht ungenau, da der Patient seine Lage nicht fortwährend beibehalten kann und sich daraus Fehler in der Fixation ergeben können.

Einfacher ist es, an der Kopf-Kappe des Patienten eine Strebe, den sogenannten Galgen, zu befestigen, von der aus der Oberkiefer über einen Drahtzug nach vorne gebracht werden kann. Voraussetzung dazu ist allerdings der korrekte und feste Sitz der Kopf-Kappe. Der "Galgen" kann auch seitlich angebracht werden, um so ein imprimiertes Jochbein herauszuziehen. HAUPTMEYER schlägt als Notverband vor, die Extensionsstrebe an einer gut passenden Kopfbedeckung zu befestigen; unter ungünstigen Bedingungen, wie etwa im Krieg, eine gute Lösung.

WASSMUND fand ein Verfahren, bei dem zum Zweck der Extension des Oberkiefers auf eine Kopf-Kappe verzichtet werden kann, wenn der Unterkiefer intakt ist. Dann ist es nämlich möglich, an einer Unterkieferschiene eine Extensionsstrebe zu befestigen, mit deren Hilfe der Oberkiefer reponiert werden kann. Allerdings haben dann die Kiefergelenke die abstützenden Kräfte aufzufangen. Beim Zahnlosen ist die Durchbohrung des Oberkieferbruchstückes erforderlich, um daran den Draht befestigen zu können.

Eine Methode, die bei total mobilem Oberkiefer, der ständig abzusinken droht, ihre Indikation hat, ist das sogenannte Hirschgeweih (n. WASSMUND, BIMSTEIN, SCHRÖDER, HAUPTMEYER u.a.). Hier verlaufen von einer intraoralen Schiene aus beiderseits Drahtbügel über die Mundwinkel etwa parallel dem Jochbogen nach distal bis zum Ohr. Von den Bügeln ziehen Gummizüge zu einer Gips-Kopf-Kappe. Auf diese Weise ist es auch möglich, Kippbewegungen des Oberkieferfragmentes durchzuführen. Diese Methode galt lange Zeit als der Prototyp der Oberkieferschienung. Erst von neuen chirurgischen Verfahren konnte sie abgelöst werden.

Die Hebung des abgerissenen Oberkiefers kann auch mit dem Scherenapparat nach WUSTROW geschehen.

An dieser Stelle ist ein Notbehelf zur Fixierung des völlig mobilen Oberkiefers zu nennen: Der Mundspatel-Scheitelschlaufenverband. Ein hölzerner Mundspatel wird quer in den Mund gelegt und mit einem Tuch oder einer Mullbinde, die über den Scheitel läuft, in seiner Lage festgehalten.

Sollen bei einer sagittal verlaufenden Defektfraktur eine Bruchlücke offengehalten oder die Fragmente distanziert werden, bedient man sich dazu der Scherenschiene, Diese ist eine geteilte Drahtschiene, deren Enden sich scherenartig überkreuzen. Sie werden außerhalb oder auch innerhalb des Mundes mit einem Gummizug verbunden und bewirken dadurch, daß sich die Zahnreihen voneinander entfernen. Ein derartiges Vorgehen ist bei Defektfrakturen manchmal angebracht.

b) Drahtaufhängungen

Das vorhin erwähnte chirurgische Verfahren, welches das lästige "Hirschgeweih" überflüssig macht, ist die perkutane externe Drahtaufhängung, erstmals praktiziert von ROWE und KILLEY. An einer Oberkieferschiene werden ohne den Umweg über Drahtbügel feine Drähte befestigt, die durch die Wange hindurch auf direktem Weg zu einer Kopf-Gips-Kappe führen. Diese Methode hat den Vorzug, daß die reponierenden Kräfte auf geradem Weg einwirken und nicht umgelenkt zu werden brauchen. Es ist eigentlich überflüssig, zu sagen, daß diese Therapie erst durch die Einführung der Antibiotika ermöglicht wurde.

Gleich wie ROWE und KILLEY bedienen sich DINGMAN und im deutschsprachigen Raum FEDERSPIEL dieser Methode. Von BROSCH wurde sie dahingehend modifiziert, daß die perkutanen Drähte nicht lateral, sondern medial des Jochbogens vorbeigeführt werden.

Noch einen Schritt weiter geht das Verfahren des "Internal Wiring",

das auf eine Kopf-Kappe als externes Hilfsmittel völlig verzichten kann und auf das ich im Späteren noch eingehen werde.

4. Chirurgische Schienungen

Auf diesem Gebiet der Schienungen hat sich in den Jahren seit dem Ende des Zweiten Weltkrieges ohne Zweifel das meiste ereignet, bedingt durch die Einführung der Antibiotika in die Medizin und durch die Vertiefung der Kenntnisse auf dem Gebiet der körpereigenen Abwehr. Auf dieser Grundlage wurden erst die neuen Operationstechniken realisierbar.

Zunächst sollen die einfachen chirurgischen Repositionsmethoden beschrieben werden.

a) Einfache Repositionsmöglichkeiten

Ist das Oberkieferfragment nach distal verlagert und verkeilt, so muß versucht werden, mit Hilfe der "Rüttelung" nach OBWEGESER und FREY das Bruchstück in seine alte Lage zurückzubringen. Mit zwei Zangen werden rüttelnde Bewegungen ausgeführt, um das Fragment zu lösen.

DUFOURMENTEL holt den zurückgesunkenen Oberkiefer mit zwei Gummischläuchen hervor. Sie werden bei dieser gewaltsamen Repositionsmethode in den unteren Nasengang jeder Seite eingeführt und durch den Mund wieder ausgeführt. Durch starken Zug gelingt die Reposition.

Sehr viele Autoren beschäftigen sich mit der Reposition des Jochbeins, das wegen seiner exponierten Lage bei vielen Traumen Impressionsfrakturen erleidet.

Die manuelle Reposition mit dem Einzinker wird von WASSMUND, GERKE, LINDEMANN, STROHMEYER u.a. befürwortet und ist eine häufig angewandte Methode. MANWARING und GILL benützen an Stelle

des einzinkigen Hakens eine Klauenzange, während ROBERTS, JOY, CURTIS, ACKERMANN u.a. das imprimierte Jochbein mit einem korkenzieherartigen Instrument herausziehen. Eine weitere Möglichkeit der Reposition bietet das Elevatorium, und zwar sowohl von extraoral als auch von intraoral. Vertreter der erstgenannten Methode sind GIBSON, LEHMANN, PARTHES, die eine Wangeninzision vorziehen, während GILLIES, KILNER, STONE u.a. einen Schnitt an der Stirn-Haar-Grenze setzen, um das Elevatorium einzuführen und an die Innenseite des Jochbogens zu bringen. Die intraorale Reposition wird von manchen Kieferchirurgen aus kosmetischen Gründen vorgezogen. CALDTWATE, STRAITH, FREIDEL und BECKER reponieren von der Mundhöhle aus, BROWN, FRYER, KAZANJIAN, LINDEMANN, LOTHROP, NAFTZGER, WEIS und HEISS dagegen gelangen von der Kieferhöhle aus zum Jochbein.

Falls das reponierte Fragment wegen ungenügender Friktion nicht in seiner Lage bleibt, was aber nicht sehr oft der Fall ist, muß tamponiert werden. WASSMUND hat die Tamponade auch bei den Frakturen des Antrums und des Nasengerüsts vorgeschlagen. Gazestreifen werden mit leichtem Druck in Antrum oder Nasenhöhlen eingebracht und fixieren dadurch die Fragmente. Bei Trümmerfrakturen schlägt SCHÖNBERGER (39) ein weiteres modifiziertes Verfahren der Tamponade vor. Er führt einen Gummiballon in die Kieferhöhle ein, der über einen Schlauch durch den unteren, gefensterten Nasengang mit Wasser gefüllt wird. Das Verfahren hat den Vorteil, daß die Lage der Fragmente durch Ablassen oder Nachfüllen von Wasser jederzeit korrigiert werden kann. Außerdem zersetzt sich der Gummi nicht unter dem Einfluß der Wundsekrete.

Dennoch hat sich diese Methode nicht bewährt, da sie häufig zu einer Druckatrophie an der dünnen Knochenwand führt.

Anstelle der Tamponade kann bei bestimmten Indikationen auch die Schraubenextension nach HEIDSIECK (15) verwendet werden. Eine perkutan eingebohrte Extensionsschraube, die das Lumen der Kieferhöhle durchsetzt und ihr Widerlager am Boden des Antrums bzw. an der seitlichen Nasenwand hat, fixiert das reponierte Jochbein.

Es ist aber auch ein geschlossenes Vorgehen möglich.

HEISS benützt anstelle der Schraube eine Kunststoffstrebe, mit deren Hilfe er das Jochbein fixiert. Diese beiden Verfahren sind jedoch nur dann indiziert, wenn durch die Fraktur die Kieferhöhle miteröffnet wurde.

Die Schienung von isolierten Nasenbeinfrakturen soll hier noch kurz erwähnt werden. Neben der WASSMUND'schen Tamponade, die wohl für die meisten Fälle angebracht ist, bedient man sich auch der Plättchendrahtnaht nach JAMES BARRET BROWN. Durch seitlich angelegte Plättchen, die durch Drahtnaht miteinander verbunden sind, wird das fraktuierte Nasengerüst primär aufgerichtet. Die gleiche Wirkung erzielt der Nasenstützapparat von LINDEMANN, der an einer Oberkieferschiene befestigt wird und eine externe Schienung darstellt.

Nach den bisher beschriebenen, relativ einfachen chirurgischen Repositionsmöglichkeiten sollen nun die Techniken der Osteosynthese aufgezeigt werden.

b) Osteosynthese

All die Methoden der Osteosynthese hatten ihren Ursprung in der Erkenntnis, daß beim unbezahnten Patienten eine korrekte Schienung der gebrochenen Kieferpartien auf konservative Weise nicht oder nur ungenügend möglich war. Aus der Notwendigkeit einer einwandfreien und sicheren Fixierung heraus mußten auch für solche Fälle geeignete Techniken entwickelt werden. Die Entdeckung der Antibiotika war hierzu ein Schlüssel. Selbstverständlich hatten diese neuen Methoden auch an bezahnten Patienten ihre Vorteile.

α) Drahtungen

Das älteste Verfahren der Osteosynthese stellt die einfache Drahtnaht dar, wie sie aus der Extremitätenchirurgie bekannt ist und später auch in die Kieferchirurgie eingeführt wurde (KNILOCH, ROWE und KILLEY, GORDON, WHEELOCK, BURCH, THOMA u.a.) Im Bereich des Mittelgesichts findet sie eigentlich nur bei dislozierten Jochbeinfrakturen und disloziertem Orbitarand ihre Anwendung.

Von BLACK, BJÖRN, IVY u.a. wurde daraus die Drahtumschlingung ("Circumferential Wiring") entwickelt, wobei eine Prothesenschiene mit rostfreiem Stahldraht auf die Fragmente gebunden wird. Im Oberkiefer ist diese Methode ebenfalls ohne größere Bedeutung. Anders hingegen die Drahtaufhängung ("Internal Wiring"), die eine Modifikation der Drahtumschlingung darstellt, von ADAMS, HOGEMAN, THOMA entwickelt und von SCHUCHARDT, SPIESSL, SCHWENZER (4o) u.a übernommen wurde. Der in toto abgerissene Oberkiefer wird mit Hilfe einer Draht-Kunststoff- oder Prothesenschiene intern am Schädelskelett fixiert. Als Fixpunkt kann dabei der Infraorbitalrand oder auch der Jochbogen dienen. In den Infraorbitalrand wird ein Loch gebohrt, durch das ein Stahldraht nach Art einer Drahtumschlingung geführt und an der Oberkieferhilfsschiene befestigt wird. Wird der Jochbogen als Aufhängepunkt gewählt, so ist meistens keine Durchbohrung notwendig, sondern es genügt die einfache Umschlingung. Dieses Verfahren macht bei Oberkieferquerfrakturen das "Hirschgeweih" und die Kopfkappe, die auch bei der perkutanen Drahtaufhängung noch erforderlich war, nun gänzlich überflüssig und bedeutet für den Patienten eine wesentliche Erleichterung, denn auch die intermaxilläre Verschnürung ist nicht mehr notwendig. KRÜGER wie auch LANGE plädieren bei Frakturlinien nach LE FORT III für die zygomaticofrontale Aufhängung der Maxilla am Proc. zygomaticus des Stirnbeins. LANGE bevorzugt bei Brucharten vom Typ LE FORT I und II die Aufhängung am Infraorbitalrand, wogegen KRÜGER in diesem Fall den Jochbogen als Fixpunkt wählt, weil allein hier keine operative Freilegung der Aufhängestelle nötig ist.

Das Internal- Wiring- Verfahren eignet sich auch für einseitige Querfrakturen; außerdem kann bei gleichzeitiger Fraktur des Unterkiefers dieser dann auch am gebrochenen Oberkiefer geschient werden. Es stellt heute zweifellos das fortschrittlichste Schienungsverfahren bei Oberkieferabrißfrakturen dar.

β) Nagelung

Gleichfalls aus der Extremitätenchirurgie übernommen wurde die

Nagelung von Brüchen. Ihr Hauptanwendungsgebiet hat sie im Unterkiefer, kann aber in manchen Fällen zur Schienung von frakturierten Jochbeinen herangezogen werden. KIRSCHNER beschrieb das Verfahren der axialen und der perfacialen Markdrahtung. Aus der Nagelung entwickelten ROGER-ANDERSON, THOMA, CONVERSE, LAMBOTTE, REICHENBACH, SCHÜLE u.a. die sogenannte Pin-Fixation. Dabei werden in die Bruchstücke jeweils mehrere Nägel eingeschlagen und dann extraoral durch eine Schiene in reponierter Lage verbunden.

γ) Verschraubung

BECKER verwendet anstelle der Nägel Schrauben, die in den Knochen eingedreht und extraoral mit Kunststoff verbunden werden. Die Pin- Fixation ist hervorragend geeignet für Defektfrakturen und im Mittelgesicht in erster Linie für Jochbogenfrakturen indiziert, jedoch berichtet ROTHE (37) über die perkutane Fixation des Oberkiefers am Jochbein bei Frakturen des Typs LE FORT I und II. Eine "mit extraoralen Bügeln versehene Draht-Kunststoffschiene oder Prothesenschiene wird dabei über vorgefertigte Kunststoffstäbe mittels schnellhärtendem Kunststoff mit zwei in die Jochbeine eingedrehten Metallschrauben verbunden" (37). Auf diese Weise wird eine absolut starre Fixierung des mobilen Oberkiefers erreicht.

Mit Hilfe der BECKER-Schrauben ist es möglich geworden, eine WASSMUND'sche Extensionsstrebe zum Hervorholen der nach dorsal verlagerten Maxilla auch am unbezahnten Unterkiefer zu befestigen. HARNISCH und GABKA (13) veröffentlichten einen Beitrag über diese Möglichkeit.

δ) Verplattung

Der Vollständigkeit halber seien noch einige Möglichkeiten der Osteosynthese erwähnt, die ihre Bedeutung bei Unterkieferfrakturen haben: die Verschraubung entweder mit Metallschrauben oder mit solchen aus enteiweißtem Knochen und die Verplattung. GRASSER (11), SPIESSL, LUHR, THOMA u.a verbinden die Fragmente mit individuell gegossenen, verschraubten Metallplatten. Die Methode der Verkeilung der Bruchstücke mit selbsthärtendem Kunststoff stammt

ebenfalls von GRASSER (1o). Er fräst in die Knochenteile parallele Rinnen und füllt diese in reponierter Stellung mit Autopolymerisat aus.

6) Spaneinpflanzung

Letzte Möglichkeit der Osteosynthese ist die Spaneinpflanzung. Sie ist indiziert in der plastischen Chirurgie, einerseits um Knochendefekte zu ersetzen, andererseits um nachträglich kosmetisch oder funktionell zu korrigieren. Das kann nötig sein bei abgesunkenem Orbitaboden, um als Folge von "Blow-Out" - Frakturen Doppelbildsehen zu beseitigen, bei imprimiertem Jochbogen, wenn die primäre Aufrichtung nicht gelingt oder bei Frakturen des knöchernen Nasenskeletts.
Als Span kann man alloplastisches, heteroplastisches, autoplastisches oder homoioplastisches Material verwenden.

Als alloplastisches Material wird von allen Autoren Kunststoff verwendet. ZÜHLKE bevorzugt weichbleibenden Kunststoff für Implantationen im Bereich des Nasengerüstes und erzielt sehr gute kosmetische Resultate. HEISS, HOPPE/BREMER, HEIDSIECK, IMMENKAMP, REHRMANN, THEISSING, SEIFERTH und HOFRATH verwenden selbsthärtenden Kunststoff für die Implantate. Auf diese Weise kann der Orbitaboden ersetzt und der abgesunkene Bulbus angehoben werden, um Doppelbilder zu beseitigen. Auch zur Korrektur eines eingesunkenen Jochbogens kann Kunststoff benützt werden. HEISS und HOFRATH stützen so vom Antrum aus das Jochbein ab.

In den Anfängen waren Autopolymerisate jedoch weniger geeignet, da es durch nicht auspolymersisierte Monomere zu Unverträglichkeitserscheinungen kam. Die modernen Kunststoffe (z.B. Palamed und Palacos) haben diese Schwierigkeiten überwunden. Trotzdem kann es manchmal vorkommen, daß ein Kunststoffspan nach einiger Zeit wieder entfernt werden muß, wenn es zu einer Infektion kommt.

Auch heteroplastisches Material, das für Implantationen Verwendung findet, ist totes Material, das im Laufe der Zeit resorbiert und nicht durch eigenes Knochengewebe ersetzt wird In Betracht kommen Rinderknochen (ECKERT-MÖBIUS), Rinderknorpel (GIBSON, DAVIS) und auch Elfenbein (SALINGER). Es scheint aber nicht sehr geeignet zu sein, da häufig beim Empfänger Fremdkörper-Abwehrreaktionen zu beobachten sind.

Bei autoplastischem Material kann es sich entweder um Knochen- oder um Knorpelsubstanz handeln. REHRMANN, SCHMID und SCHUCHARDT verwenden Rippenknorpel, der besonders für Nasengerüst-Implantationen geeignet ist. Rippenknorpel neigt jedoch zu Schrumpfungen, was letzten Endes zu unbefriedigenden kosmetischen Resultaten führt. Deswegen benutzen HOLMES, LEWIS u.a. Knochentransplantate, die sie aus Darmbeinkamm oder Tibiakante entnehmen.

In der Münchner Klinik wird homoioplastisches Material seit einiger Zeit mit großem Erfolg verwendet. SCHLEGL und GRASSER (1o) versorgen mit Cialit-konserviertem Knochen Defekte des Nasengerüstes, des Os-maxilla, Orbita- und Jochbogengebietes. Abwehrreaktionen treten bei diesem enteiweißten Knochen nicht auf. Zudem steht er jederzeit in ausreichender Menge zur Verfügung und es braucht nicht vorher an anderer Stelle des Körpers entsprechendes Material entnommen werden.

Welche Schienen wurden in der Münchner Klinik verwendet?

Nachdem ein Überblick über die Vielzahl der vorhandenen Möglichkeiten zur Schienung und Ruhigstellung von Oberkieferfrakturen gegeben wurde, interessiert besonders, welche dieser Verfahren bei dem von mir untersuchten Krankengut der Münchner Klinik angewandt wurden.

Von 265 Patienten, die im Zeitraum von 196o bis 197o in statio-

närer Behandlung gewesen waren, mußte bei 25o Fällen geschient werden, das sind 94,5 %. Bei den restlichen 15 Fällen war eine derartige Maßnahme nicht erforderlich. In allen 25o Fällen wurden intraorale Schienungsmethoden angewandt, in 165 Fällen wurden zusätzlich extraorale Maßnahmen ergriffen. Die nachfolgende Tabelle I gibt näheren Aufschluß darüber.

Den überwältigenden Teil aller intraoralen Schienen stellten die einfachen Drahtverbände nach Art der SAUER'schen Schiene. Prothesen- und Aufbißschienen wurden zusammengenommen 33 mal verwendet, selbsthärtende Kunststoffschienen bereits 17 mal. Im chirurgischen Bereich dominierte aus naheliegenden Gründen die manuelle Reposition, in 13 Fällen wurde eine Knochendrahtnaht zur Osteosynthese gelegt. Mit Ausnahme der funktionskieferorthopädischen Apparate blieb die Anwendung anderer intraoraler Schienungsmaßnahmen auf Einzelfälle beschränkt.

Das gleiche Bild bietet sich bei den unterstützenden extraoralen Verbänden, wo ebenfalls konservative Wege beschritten wurden. 133 Patienten mußten eine Kopf-Kinn-Kappe aus Gips tragen, 32 Patienten bekamen einen "Galgen" oder ähnlichen Extensionsverband.

Im Zuge von Nachuntersuchungen, die im April 1972 an 27 ehemaligen Patienten durchgeführt wurden, gaben immerhin 13, also fast die Hälfte, an, sie hätten im Rahmen der Kieferbruchnachbehandlung ein kieferorthopädisches Gerät getragen. Da die Nachbehandlung in fast allen Fällen außer Haus erfolgte, läßt sich die in Tabelle I genannte Zahl von nur 7 daraus erklären. Es zeigt sich aber hieraus, wie wichtig es ist, daß nach Kieferbrüchen der Prothetiker oder Chirurg die Behandlung Hand in Hand mit dem Kieferorthopäden übernimmt, um letztlich zu einem funktionell und kosmetisch befriedigendem Ergebnis zu gelangen.

TABELLE I

Angewandte Schienungsmethoden

1. Enoral

Drahtschienen	143
Geteilte Drahtschienen	2
Drahtschienen mit Bändern	1
Bandschienen	2
ERNST'sche Nothäkchen	1
Selbsthärtende Kunststoffschiene	17
Prothesenschienen	1o
Aufbißschienen	23
Kunststoffvorbiß	1
Monoblock	3
Gaumenabdeckplatte	2
Funktionskieferorthopädischer Apparat	7
Manuelle Reposition	18
Rüttelung	1
Drahtnaht	13
Spaneinpflanzung, Kunststoff	2
HEISS'sche Kunststoffstrebe	2
Spaneinpflanzung, autoplastisches Knochenmaterial	1
Replantation von Zähnen	1
	25o

2. Extraoral

Kopf-Kinn-Kappe	133
Extensionsverband, "Galgen"	32
	165

B. Schwachpunkte

Im zweiten Teil dieser Arbeit soll die Frage geklärt werden, wo im menschlichen Gesichtsschädel Schwachpunkte liegen, die im Fall einer größeren Krafteinwirkung, wie sie z.B. in Form eines stumpfen Traumas bei einem Aufprall eintritt, zu Frakturen Anlaß geben.

Der Gesichtsschädel ist in seinem statischen Aufbau daraufhin ausgelegt, die beim Kauakt auftretenden physiologischen Kräfte auf den Hirnschädel zu übertragen. Wie FRENKEL (5) feststellte, ziehen vier unterschiedlich starke Stützpfeiler vom Oberkiefer zur Schädelbasis, nämlich ventral der Stirn-Nasen-Pfeiler, lateral beidseits die Jochbeinpfeiler und dorsal der Flügel-Gaumen-Pfeiler. Am stärksten sind die Jochbeinpfeiler, am schwächsten der Flügel-Gaumen-Pfeiler. Zwischen ihnen liegen als nichttragende Zonen die Gesichtshöhlen, deren dünne Knochenverkleidung funktionell nicht beanspruchbar ist. Dieses ganze, zwischen den Pfeilern gelegene Gebiet stellt physiologische Schwachpunkte dar, insbesondere die anatomischen Knochenfissuren und Suturae. Daneben unterscheidet man pathologische Schwachpunkte, die durch entzündliche Prozesse, zystische Prozesse und Tumoren bedingt sein können und nach Traumen zu atypischen Bruchstellen führen, weil dort der Knochen geschwächt ist. Die pathologischen Schwachpunkte finden im Folgenden jedoch keine Berücksichtigung.

In Tabelle II sind die Brucharten der Mittelgesichtsfrakturen ihrer Häufigkeit nach aufgeführt. Die Abbildung 3 zeigt die Lokalisation und die relative Verteilung der Bruchlinien zueinander.

Wie bereits im Vorigen erwähnt, wurde für Oberkieferabrißfrakturen die Klassifizierung nach LE FORT verwendet, wie sie in Abbildung 2 dargestellt ist.

In der Tabelle II sind insgesamt 554 Bruchlinien aufgeführt. Da

das Krankengut nur aus 265 Patienten bestand, ergibt sich, daß ein großer Teil Doppel- oder Mehrfachfrakturen erlitt. Außerdem war in 87 Fällen der Unterkiefer durch Ein- oder Mehrfachfrakturen mitbeteiligt.

An erster Stelle stehen die schweren Mittelgesichtsfrakturen nach LE FORT II und III, die miteinander 2o7, also fast zwei Fünftel aller Frakturen ausmachen. An dritter Stelle folgen die Brüche des Jochbeins, an vierter die der Nase und an fünfter und sechster Stelle die Alveolarfortsatzfrakturen und Oberkieferabrisse nach LE FORT I. Relativ selten tauchen mit nur sieben Fällen die ganz schweren Trümmerfrakturen auf, vermutlich weil hier die Überlebenschancen nicht sehr groß sind und die Verunglückten schon vor der Einlieferung in eine kieferchirurgische Klinik ad exitus kommen.

Interessant ist es, hierzu die Zahlen zu vergleichen, die an der Mainzer Klinik von HERRMANN, GRASSER und BEISIEGEL (2o) festgestellt wurden. Demnach war dort im Zeitraum von 1949 bis 1959 die Alveolarfortsatzfraktur mit 44 % die weitaus häufigste Bruchform des Oberkiefers. An zweiter Stelle folgte die Oberkieferabrißfraktur vom Typ LE FORT I mit 21,2 %, der nächsthäufige Bruch war mit 16,5 % intermaxillärer Art, bei dem der Bruchspalt den Oberkiefer in vertikaler oder schräger Richtung durchläuft und erst danach folgten mit einem Anteil von 9,57 % die Brüche nach LE FORT II und III, die in meinen Untersuchungen den ersten Platz einnahmen mit zusammen 37,35 %. Allerdings sieht das Verhältnis anders aus, wenn diejenigen Fälle untersucht werden, bei denen der Unterkiefer mitbeteiligt war. Dies war bei GRASSER, HERRMANN und BEISIEGEL bei 73 Patienten der Fall. Hier machten die LE FORT-Typen 6o,3 % aus, während die Alveolarfortsatzbrüche mit 15 % vertreten waren.

Man kann daraus den Schluß ziehen, daß die Mittelgesichtsfrak-

turen, die in den meisten Fällen durch Verkehrsunfälle verursacht werden, immer schwerere Formen annehmen und immer häufiger auftreten, denn während es zwischen 1949 und 1959 im Mainzer Raum noch 172 Fälle waren, waren es von 1960 bis 1970 im Münchener Raum bereits 265.

Die Tabelle III gibt eine Übersicht über die Verteilung auf die einzelnen Jahre.

Um nun die eigentlichen Schwachpunkte herauszufinden, ist es notwendig, den genauen Frakturlinienverlauf zu kennen.

Beim Typ I von LE FORT verläuft der Bruchspalt quer durch die Nase und Kieferhöhlen sowie durch die Flügelfortsätze, beim Typ II beiderseits durch die Jochbogenwurzel, durch den Orbitaboden und quer durch den Nasenrücken und beim Typ III beidseits durch den freien Jochbogen, den seitlichen Orbitarand, die Orbitawand und wiederum durch den Nasenrücken (nach E. LAUTENBACH, 31). Die Bruchlinie verläuft weitgehend in den physiologischen Schwachpunkten, den Suturae. In Frage kommen beim Typ II die S. zygomatico-maxillaris zwischen Os zygomaticum und Maxilla, die S. infraorbitalis und die S. fronto-maxillaris bezw. S. fronto-nasalis, welche die Maxilla und das Os nasale mit dem Os frontale verbinden. Beim Typ III sind es die S. zygomatico-temporalis, S. zygomatico-frontalis und dann entsprechend LE FORT II die beiden Nähte des Nasenrückens.

Entsprechend der hohen Zahl von LE FORT II- und III- Frakturen ist der Nasenrücken mit seinen Suturae als der statistische Hauptschwachpunkt des Gesichtsschädels zu betrachten, denn von 554 Bruchlinien verliefen 207 durch ihn. Außerdem waren noch 76 isolierte Nasengerüstfrakturen zu verzeichnen, die darauf hindeuten, daß die Nase wegen ihrer prominenten Lage für Frakturen prädestiniert ist.

Eine weitere schwache Stelle ist die Augenhöhle mit ihren dünnen Knochenlamellen als Hinterwand und Boden. An Orbitawand und -boden wurden 25 isolierte Frakturen registriert. Insbesondere die "Blow-Out"-Frakturen, bei denen nach einem Schlag auf das Auge durch den entstehenden Druck der Orbitaboden herausgesprengt wird, zeigen desser schwache Beschaffenheit. Die Hinterwand der Augenhöhle erfährt durch zahlreiche Suturae und die Foramina zum Durchtritt von Nerven und Gefäßen eine zusätzliche Schwächung.

Sehr häufig wird die Jochbogenregion in Frakturen mit einbezogen. Ebenso wie die Nase ist der Jochbogen aufgrund seiner anatomischen Lage den seitlich und schräg von vorn einwirkenden Kräften direkt ausgesetzt. Neben der Beteiligung an Oberkieferabrißfrakturen der Typen II und III traten in 88 Fällen isolierte Brüche am Jochbein und seinen Ansätzen auf. Verhältnismäßig groß war der Anteil der Impressionsfrakturen mit 34. Als nicht sonderlich starker Knochen hält der Arcus zygomaticus keinen großen Belastungen stand. Seine Ansätze sind zusätzlich durch die Suturae zygomatico-maxillaris und zygomatico-frontalis sowie die S. zygomatico-temporalis geschwächt und brechen meist an diesen Stellen.

TABELLE II

Brucharten der Mittelgesichtsfrakturen

(nach ihrer Häufigkeit aufgeführt)

		absolut	prozentual
1. LE FORT II		1o8	19,5o %
2. LE FORT III		99	17,85 %
3. Jochbein		88	15,9o %
a) Jochbeinfrakturen	37		
b) Jochbogenfrakturen	16		
c) Jochbeinimpression	34		
d) Jochbeinansatzfraktur	1		
4. Nase		76	13,7o %
a) Nasenbeinfraktur	69		
b) Nasenbeinimpression	4		
c) Nasenseptumfraktur	3		
5. Alveolarfortsatz		62	11,2o %
a) Proc. alveolaris frontalis	4o		
b) Proc. alveolaris lateralis	2o		
c) Tuberabriß	2		
6. LE FORT I		46	8,3o %
7. Auge		25	4,52 %
a) Orbitarandfraktur	12		
b) Orbitabodenfraktur	7		
c) Blow-out-Fraktur	6		
8. Oberkiefersagittalfraktur		13	2,35 %
9. Kieferhöhle		12	2,17 %
a) Antrumwandfraktur	8		
b) Antrumimpression	4		
1o. Hirnschädel		9	1,63 %
a) Schädelbasisfraktur	7		
b) Schädeldachfraktur	2		
11. Stirnhöhlenimpression		7	1,26 %
12. Trümmerfraktur		7	1,26 %
13. Schläfenbeinfraktur		1	o,18 %
14. Siebbeinfraktur		1	o,18 %
		554	1oo,oo %

TABELLE III

Verteilung der Oberkieferfrakturen und der kombinierten Oberkiefer- Unterkieferfrakturen auf die Jahre 1960 bis 1970

Jahr	Anzahl abs.	(OK) %	Anzahl abs.	(OK + UK) %
1960	13	4,90 %	3	3,45 %
1961	15	5,66 %	5	5,70 %
1962	30	11,30 %	9	10,35 %
1963	26	9,82 %	9	10,35 %
1964	23	8,69 %	6	6,90 %
1965	30	11,30 %	7	8,05 %
1966	26	9,82 %	9	10,35 %
1967	32	12,10 %	13	14,95 %
1968	36	13,60 %	11	12,65 %
1969	30	11,30 %	13	14,95 %
nicht angegeben	4	1,51 %	2	2,30 %
insgesamt	265	100,00 %	87	100,00 %
	(100,00%)		(32,8%)	

An nächster Stelle in der Häufigkeit stehen Alveolarfortsatzfrakturen und Abrißfrakturen nach LE FORT I, zusammengenommen 108 Fälle. Damit erweist sich die Basis des Alveolarfortsatzes als weiterer Schwachpunkt. Der frontale Teil des Processus alveolaris brach zweimal so häufig wie der laterale Teil, was auf seine exponierte Lage zurückzuführen ist. In den Fällen, in denen ein Bruchlinienverlauf nach LE FORT I festzustellen war, wurden die Kieferhöhlen und die Nase vom Bruchspalt durchzogen. Die Maxilla mit den beiden Kieferhöhlen soll den Kaudruck zum Hirnschädel hin weiterleiten und kann unphysiologischen Kräften, die senkrecht zur Kauebene auftreffen, nur geringen Widerstand entgegensetzen, wobei das Antrum mit seinen Recessus und die Nasenhöhlen naturgemäß die schwachen Stellen sind. In 12 Fällen kam es zu isolierten Kieferhöhlenfrakturen. 8mal brach die Wand des Antrums, 4mal erfolgte eine Impression derselben.

Relativ selten, nämlich in nur 13 Fällen, waren Sagittalfrakturen des Oberkiefers zu vermerken. Hierbei erfolgte eine Aufsprengung des harten Gaumens gemäß dem Verlauf der S. palatina media über das Foramen incisivum und die S. intermaxillaris bis zur Nase. Im übrigen entsprechen derartige Brüche denjenigen vom Typ LE FORT I in einer Kieferhälfte.

Die Frakturen des Hirnschädels beschränken sich auf Einzelfälle. Die Schädelbasis brach bei 7 Patienten, ebensooft fand eine Impression der Stirnhöhle statt, zweimal erfolgte eine Schädeldachfraktur und je einmal eine Schläfen- und Siebbeinfraktur.

Faßt man noch einmal zusammen, so ergibt sich folgendes Bild von der Lokalisation der Schwachpunkte im Mittelgesichtsbereich: An erster Stelle liegt das Nasengerüst, vor allem der Nasenrücken mit S. fronto-maxillaris und S. fronto-nasalis, an zweiter Stelle die zwischen dem Stirn-Nasenpfeiler und den Jochbeinpfeilern gelegenen Augenhöhlen, an dritter Stelle der Arcus zygomaticus mit seinen Ansätzen, an vierter die Flügel-Gaumenregion, die bei

allen Abrißfrakturen beteiligt ist, und auch nach FRENKEL (5) der schwächste der Gesichtspfeiler ist, an fünfter Stelle die Basis des Alveolarfortsatzes mit den Kieferhöhlen, an sechster die sagittale intermaxilläre Verbindung und an letzter Stelle folgt die Stirnhöhle. Als weiterer Schwachpunkt, der jedoch den Hirnschädel anbelangt, zeigt sich die Schädelbasis.

C. Komplikationen

Da Mittelgesichtsfrakturen, besonders die LE FORT-Typen, Verletzungen schwerer Art sind, verlaufen diese in vielen Fällen nicht ohne Komplikationen. In Verbindung mit Oberkieferbrüchen treten meist Weichteilverletzungen größeren Ausmaßes auf, Verletzungen des übrigen Kopfskeletts, der Augen, Ohren, des Gehirns, aber auch anderer Körperpartien und Organe. Sehr häufig erleidet dabei das Gehirn durch das Trauma eine Commotio, weswegen diese im folgenden nicht mehr aufgeführt wird.

Insgesamt traten bei 140 von 265 Patienten Komplikationen auf, die entweder von Anfang an bestanden oder sich im späteren Heilungsverlauf einstellten. Das ergibt einen Anteil von 52,9 % des Gesamtkrankenguts. Die Tabelle IV zeigt die Verteilung der Oberkieferfrakturen und Oberkieferfrakturen, bei denen sich Komplikationen ergaben, in den Jahren von 1960 bis 1970.

TABELLE IV

Verteilung der Oberkieferfrakturen und der Oberkieferfrakturen mit Komplikationen auf die Jahre 1960 bis 1970

Jahr	Anzahl der OK-Brüche		Anzahl der OK-Brüche mit Komplikationen	
	abs.	%	abs.	%
1960	13	4,90 %	8	5,70 %
1961	15	5,66 %	6	4,30 %
1962	30	11,30 %	12	8,60 %
1963	26	9,82 %	15	10,80 %
1964	23	8,69 %	16	11,40 %
1965	30	11,30 %	15	10,80 %
1966	26	9,82 %	13	9,30 %
1967	32	12,10 %	21	15,00 %
1968	36	13,60 %	19	13,60 %
1969	30	11,30 %	14	10,00 %
nicht angegeben	4	1,51 %	1	0,70 %
insgesamt	265 (100,00%)	100,00 %	140 (52,90%)	100,00 %

Hieraus ist ersichtlich, daß der Mittelwert von 14 nicht komplikationslos verlaufenden Fällen pro Jahr in den Jahren 1963, 1964, 1965, 1967, 1968 und 1969 überschritten oder erreicht wurde, wobei 1967 und 1968 ein besonders hoher Anteil zu verzeichnen war. Daß dies trotz moderner Behandlungsmethoden nicht zu vermeiden ist, zeigt wieder einmal, daß der Kieferchirurg in den letzten Jahren mit immer schwereren Verletzungen konfrontiert wird. Welcher Art sind diese Komplikationen? Die Tabelle V gibt Aufschluß über Art und Anzahl, aber auch über die Rangfolge.

27omal traten Komplikationen auf, wobei wieder ein großer Teil der 14o Patienten zwei und mehr Komplikationen hatte und 68 verschiedene Arten von Störungen beobachtet werden konnten. In dieser Tabelle sind jedoch nur solche Komplikationen verzeichnet, die während des stationären Aufenthalts in unserer Klinik auftraten. Ein Teil dieser Patienten (27) konnte im April 1972 auf solche Komplikationen hin untersucht werden, die sich nach ihrer Entlassung aus der Klinik noch zeigten. Darüber wird an späterer Stelle berichtet.

Die Tabelle V wird von den "direkten Komplikationen" angeführt, das heißt von solchen, die bereits unmittelbar nach dem Trauma offenkundig waren und die am Knochen oder am Kauorgan ihren Ursprung hatten. Mit 73 Fällen oder 27 % machen sie über ein Viertel aus. Starke Dislokation der Fragmente wurde 42 mal beobachtet, in 2o Fällen wurden durch das Trauma Nebenhöhlen eröffnet, davon 7 mal die Stirnhöhle und 3 mal die Kieferhöhle. In 8 Fällen verkeilten sich die Bruchstücke und je einmal war der teilweise Verlust eines Jochbeines, bei einem Kind die Freilegung von Zahnkeimen und die Versprengung von Zähnen in die Kieferhöhle aufgetreten.

Erst danach folgen Beschädigungen an Zähnen bei 45 Patienten, wobei die Luxation von Frontzähnen in 27 Fällen dominiert, während dies im Seitenzahngebiet nur einmal an einem Praemo-

laren der Fall war. Am zweithäufigsten traten Frakturen auf, nämlich 11 mal an Frontzähnen und je 1mal an einem Praemolar und Molar. Bei nur vier Patienten war der völlige Verlust von Zähnen angegeben. In Wirklichkeit dürften diese Zahlen jedoch wesentlich höher liegen - wahrscheinlich an der Spitze aller Komplikationen - denn es ist sehr daran zu zweifeln, ob auch alle Fälle von Zahnverlust, -fraktur oder -luxation in den Krankengeschichten angegeben waren. Immerhin sind derartige Dinge schon fast selbstverständliche Begleiterscheinungen jeder Fraktur.

Als dritthäufigstes Ereignis wurde das Auge oder seine Funktion bei 43 Patienten in Mitleidenschaft gezogen. 19 gaben an, Doppelbilder zu sehen, was beim Absinken eines Bulbus der Fall ist. Dies wird durch Fraktur oder isolierte Aussprengung des Orbitabodens verursacht (Blow-out-Fraktur) und ist deshalb reversibel. In 4 Fällen kam es zu einer völligen Erblindung eines Auges und zwei Patienten verloren in Folge des Traumas ein Auge. 3 Patienten berichteten über Sehstörungen nicht näher bezeichneter Art und ebensoviele wiesen ein Ektropium auf. Hyposphagma und Lidspaltendifferenz zeigten sich in je zwei Fällen und die übrigen Komplikationen, nämlich pulsierender Exophthalmus, Narbenektropium, Augenmuskellämung, Keratitis superficialis und Einklemmung des M. rectus inferior blieben Einzelfälle. Einmal lag eine Augenverletzung vor, deren Charakter nicht näher bezeichnet war. Insgesamt gesehen bot das Auge die größte Vielfalt an Komplikationen.

TABELLE V/1

Art und Anzahl der Komplikationen (nach Häufigkeit)

		abs.	%
1. Direkte Komplikationen		73	27,00 %
a) Dislokation von Fragmenten	42		
b) Eröffnung von Nebenhöhlen	2o		
c) Verkeilung von Fragmenten	8		
d) Teilweiser Verlust eines Jochbeins	1		
e) Freilegung von Zahnkeimen	1		
f) Versprengung von Zähnen in das Antrum	1		
2. Zahnschäden		45	16,65 %
a) Luxationen (Frontzahngebiet)	27		
b) Luxationen (Praemolarengebiet)	1		
c) Frakturen (Frontzahn)	11		
d) Frakturen (Praemolar)	1		
e) Frakturen (Molar)	1		
f) Verlust von Zähnen	4		
3. Auge		41	15,2o %
a) Doppelbildsehen	19		
b) Erblindung	4		
c) Sehstörungen	3		
d) Ektropium	3		
e) Verlust eines Auges	2		
f) Hyposphagma	2		
g) Lidspaltendifferenz	2		
h) Pulsierender Exophthalmus	1		
i) Narbenektropium	1		
j) Augenlähmung	1		
k) Keratitis superficialis	1		
l) Einklemmung des m. rectus inferior	1		
m) Allgemeine Verletzung	1		

TABELLE V/2

4. Heilungsstörungen		36	13,35 %
a) Verheilung in Fehlstellung	21		
b) Gesichtsasymmetrie	4		
c) Knochen- oder Kunststoffspan heilt nicht ein	3		
d) Sequestrierung	3		
e) Überschußcallusbildung	2		
f) Unzulängliche Konsolidierung	2		
g) Unvollständige Heilung	1		
5. Gehirn		23	8,53 %
a) Anormales Elektroencephalogramm (EEG)	8		
b) Allgemeiner Schaden	5		
c) Liquorfistel	3		
d) Liquorrhoe	2		
e) Basale Funktionsstörungen	2		
f) Gehstörung	2		
g) Hemiparese	1		
6. Infektionen		14	5,19 %
a) Abszesse (davon ein Parotisabszeß, beidseitig)	4		
b) Osteomyelitis	3		
c) Fistel	2		
d) Meningitis	1		
e) Soormykose	1		
f) Thrombophlebitis	1		
g) Aneurysma	1		
h) Allgemeine Infektion	1		

TABELLE V/3

7. Allgemeine Komplikationen		13	4,82 %
a) Starke Blutung (Infusion notwendig)	3		
b) Hohe Temperatur	3		
c) Tracheotomie notwendig	2		
d) Hypoxämie	1		
e) Abfallen des Haemoglobinwertes	1		
f) Synergismuseffekt	1		
g) Harnsperre	1		
h) Herz-Kreislaufversagen	1		
8. Nerven		12	4,45 %
a) Paresen	1o		
b) Paraesthesien	1		
c) Anaesthesien	1		
9. Kaufunktionsstörungen		6	2,22 %
a) Offener Biß	2		
b) Okklusionsstörung	2		
c) Einschränkung der Mundöffnung	2		
1o. Nase		3	1,11 %
a) Geruchsstörung	1		
b) Geruchsverlust	1		
c) Sattelnase	1		
11. Ohr		3	1,11 %
a) Schwerhörigkeit	2		
b) Ertaubung	1		
12. Geschmackssinn		1	o,37 %
a) Geschmacksstörung	1		
		27o	1oo,oo %

An vierter Stelle der Komplikationsliste liegen die Störungen des Heilungsverlaufes mit 36 Fällen. Der weitaus größte Teil hiervon (21) waren Frakturen, bei denen die Bruchstücke in Fehlstellungen verheilten und infolgedessen blutig reponiert werden mußten. Bei vier Patienten war das Heilungsergebnis unbefriedigend, da eine Gesichtsasymmetrie bestand. Dreimal heilte ein implantierter Knochen- oder Kunststoffspan nicht ein und mußte wieder entfernt werden und in ebenfalls drei Fällen fand eine Sequestrierung statt. Überschußcallusbildung wie auch eine unzulängliche Konsolidierung an den Bruchstellen lag bei je zwei Patienten vor und bei einem war die Heilung nur unvollständig.

Den fünften Rang bei der Beteiligung an den Komplikationen nimmt das Gehirn ein (23 Fälle). Wie bereits im Vorigen gesagt, wurden jedoch hier die Fälle mit Commotio Cerebri nicht mitgewertet. Bei 8 Patienten war ein anormales Elektro- Encephalogramm (EEG) festzustellen, bei 5 ein allgemeiner Schaden, der nicht näher definiert war. Vermutlich handelte es sich hier um eine Contusio Cerebri. In drei Fällen bestand eine Liquorfistel und in zwei Fällen eine Liquorrhoe. Basale Funktionsstörungen sowie Gehstörungen mußten je zweimal, eine Hemiparese einmal diagnostiziert werden. Wie daraus zu ersehen ist, traten durch die einwirkenden großen Kräfte während des Traumas zum Teil doch ganz erhebliche Schädigungen des Gehirns auf, wenn auch, insgesamt betrachtet, erfreulicherweise nur in relativ wenigen Fällen.

Erst an sechster Stelle liegen mit 14 Fällen die Komplikationen, die durch Wundinfektionen verursacht wurden und die früher sehr gefürchtet waren. Diese geringe Zahl ist als Verdienst der modernen Antibiotikatherapie anzusehen. Die Komplikationen bestanden in 4 Fällen in der Entstehung von Abszessen, wovon ein Patient das Bild eines beidseitigen Parotisabszesses bot. Dreimal war eine Osteomyelitis aufgetreten, zweimal eine Fistel. Der Rest bestand durchwegs aus Einzelfällen, nämlich einer Meningitis, einer Soormykose, welche durch Überdosierung von Penicil-

lin entstanden war, einer Thrombophlebitis, eines entzündlich bedingten Aneurysmas und einer Allgemeininfektion.

Den nächsten Platz nehmen allgemeine Komplikationen ein, die durch die Verletzung entstanden waren. Bei drei Verletzten machte eine starke Blutung jeweils eine oder mehrere Infusionen notwendig, ebensooft wurde eine sehr hohe Temperatur gemessen und zweimal mußte eine Tracheotomie angewandt werden. Jeweils bei einem Patienten bestand eine Hypoxämie, ein starker Abfall des Hämoglobinwertes, ein Synergismuseffekt und eine Harnsperre. Ein weiterer Patient starb an Herz-Kreislaufversagen.

Am nächsthäufigsten waren in 12 Fällen die Nerven Ursache von Komplikationen. Die große Mehrzahl stellten mit 1o Fällen die Paresen dar. Nur je einmal war eine Paraesthesie und ein totaler Ausfall eines Nerven aufgetreten. Betroffen waren bei den Paresen zweimal der N. abducens, 6mal der N. facialis, dreimal der N. rectus superior; bei der Paraesthesie der N. trigeminus mit den Ästen II und III und beim totalen Ausfall der periphere N. facialis.

In 6 Fällen blieben auch nach der Versorgung der Frakturen Kaufunktionsstörungen bestehen, die sich zu jeweils gleichen Anteilen als offener Biß, Störung der Okklusion und Einschränkung der Mundöffnung äußerten.

Den 1o. Rang teilen sich Störungen der Funktion oder der Kosmetik von Nase und Ohr mit je drei Fällen. Ein Patient hatte Störungen der Geruchswahrnehmung, ein anderer verlor den Geruchssinn völlig und bei einem dritten kam es infolge Einsinkens des Nasenrückens zur Ausbildung einer Sattelnase. Bei zwei Patienten mußte eine Mittelohrschwerhörigkeit und bei einem die völlige Ertaubung festgestellt werden.

Schließlich und endlich mußte noch ein Kieferverletzter regi-

striert werden, welcher über eine gestörte Geschmackswahrnehmung klagte.

Dies waren alle 27o Fälle von Komplikationen, die während des stationären Aufenthalts in der Universitäts-Zahnklinik von München in den 1o Jahren von 196o bis 197o an 14o Kieferverletzten eintraten.

Nachuntersuchungen

Im Folgenden soll über diejenigen Komplikationen berichtet werden, die sich an einem Teil des Krankenguts nach der Entlassung aus unserer Klinik noch einstellten.

An insgesamt 57 ehemalige Patienten der Münchner Zahnklinik wurden im April 1972 Fragebogen verschickt, welche die damalige Kieferverletzung betrafen. Ihr Inhalt ist aus Abbildung 4 ersichtlich und bezog sich neben der Frage nach Komplikationen auch auf die Dauer der Arbeitsunfähigkeit, auf eventuellen Zahnersatz, auf die Behandlungsmethoden und die Inanspruchnahme anderer Fachärzte. Von den 57 verschickten Erhebungsbogen kamen nur 27, also knapp die Hälfte, beantwortet zurück, bei 14 war der Empfänger unbekannt verzogen, in einem Fall war die Patientin in der Zwischenzeit verstorben und der Rest von 15 wurde nicht beantwortet.

Nun zum Ergebnis dieser Aktion. Die Frage nach der Dauer der Arbeitsunfähigkeit wurde von 2o Patienten beantwortet, 7 konnten sich nicht mehr erinnern. Die Angaben schwanken zwischen zwei Wochen und einem Jahr. 4mal wurden drei Monate genannt, je dreimal 6 Wochen und 5 Monate, zweimal zwei Monate und die übrigen Zeitangaben teilten sich individuell auf.

Ähnlich verhielt es sich bei der zweiten Frage nach der Zahl der durch den Unfall verlorenen Zähne. Hierauf antworteten 17 Patien-

ten, wobei die Verluste zwischen einem und 16 Zähnen lagen. 5 der Befragten hatten zwei Zähne, drei einen Zahn und jeweils zwei hatten 4 und 8 Zähne verloren. Der übrige Teil waren wieder Einzelfälle. Damit scheint bewiesen, daß bei dieser Komplikation die Dunkelziffer an nicht genannten Fällen sehr hoch ist, wenn man bedenkt, daß von 14o Verletzten nach vorhergegangener Darstellung insgesamt nur 45 Schäden oder Verlust von Zähnen zu beklagen gehabt hätten, während es hier bereits 17 von 27 waren.

Die nächste Frage nach noch bestehenden Komplikationen beantworteten 23 Patienten (85,2 %) positiv. Am häufigsten wurden Nervenausfälle und Paraesthesien genannt (13mal), am zweithäufigsten Gesichtsasymmetrien (11), danach Bißstörungen und Überempfindlichkeit von Nerven (je 1o), Sehstörungen (9), Schmerzen (8), wobei es sich meist um Kopfschmerzen handelte, deren Ursache von den Befragten auf das damalige Trauma zurückgeführt wird, Störungen des Geruchssinns (5), des Gehörs sowie des Geschmackssinns (je 2).

Über länger dauernde Beschwerden, die inzwischen wieder abgeklungen waren, berichteten drei Patienten. Einer hatte über einen Zeitraum von 1o Monaten eine Einschränkung der Mundöffnung, ein anderer litt ein Jahr lang unter Geschmacksstörungen und ein dritter hatte Kaubeschwerden.

Von den 17 Kieferverletzten, die Zähne verloren hatten, hatten 14 zum Ausgleich dieses Verlustes einen prothetischen Ersatz erhalten. 7 davon bekamen herausnehmbaren Ersatz und 6 festsitzenden Brückenersatz. Ein Patient meinte, anderen Ersatz bekommen zu haben, beschrieb diesen aber nicht näher.

Relativ hoch war die Zahl derer, die im Lauf der Kieferbruchbehandlung ein funktionskieferorthopädisches Gerät trugen, nämlich 13 Patienten. 11 gaben eine Tragezeit zwischen fünf Wochen und zwei Jahren an, einer konnte sich nicht mehr genau erinnern und bei einem Jugendlichen dauerte die orthopädische Behandlung zum Zeitpunkt der Befragung noch an.

Bei insgesamt neun Befragten lagen nach ihrem subjektiven Urteil noch Kau- oder Sprachstörungen vor, und zwar bei 3 davon Kaustörungen, bei einem Sprachstörungen und weitere fünf unterschieden hier nicht.

Fünf Patienten nahmen nach der Entlassung aus stationärer Behandlung noch andere Fachärzte in Anspruch. Fünfmal wurde der Augenarzt genannt, dreimal eine allgemeine Unfallklinik, zweimal der Nervenarzt, und einmal der Hals- Nasen- Ohrenarzt.

Wenn sich auch die 27 befragten ehemaligen Patienten der hiesigen Klinik ohne Zweifel bemüht haben, alle Fragen des Erhebungsbogens gewissenhaft zu beantworten, so darf doch nicht außer Acht gelassen werden, daß dabei naturgemäß nur rein subjektive Befunde verzeichnet werden konnten. Aus diesem Grund läßt sich die eine oder andere Diskrepanz zwischen der Art und Anzahl der in der Klinik festgestellten Komplikationen und der nun genannten erklären.

IV. Diskussion

Die im ersten Teil der Arbeit angeführten Schienungsmöglichkeiten erlauben dem Behandelnden, die für den jeweiligen Patienten optimale Methode anzuwenden und der Vielfalt von Frakturmöglichkeiten und -kombinationen mit einer ebenso großen Vielfalt von Therapiemöglichkeiten entgegenzutreten. Bei der Schienung von Oberkieferfrakturen sind neben der Bruchart auch die Gebißverhältnisse, das Alter und der Allgemeinzustand des Patienten zu berücksichtigen. Ferner spielt der Ausbildungsstand und das Können des Behandelnden bei der Auswahl der jeweiligen Therapie eine wichtige Rolle. Es hat wenig Sinn, eine für den Patienten - objektiv gesehen - optimale Behandlungsmethode anwenden zu wollen, wenn sie der Behandelnde nicht beherrscht und deshalb nicht damit zurechtkommt. In diesem Fall kann er mit der ihm vertrauten und vielleicht antiquierten Methode wahrscheinlich das bessere Ergebnis erzielen, worauf es ja letzten Endes ankommt, auch wenn der Pa-

tient auf diese Weise etwa einige Unannehmlichkeiten zusätzlich in Kauf nehmen muß.

Auch an dieser Klinik wurden, wie die Auswertung zeigt, in der überwiegenden Mehrzahl der Fälle einfache Drahtschienen, zum Teil mit Kunststoff verstärkt, gemäß dem Vorschlag von SCHUCHARDT, verwendet, weil dies im voll- oder teilbezahnten Gebiß eine einfache und bewährte Methode darstellt. In der Anwendung von neuen chirurgischen Verfahren, etwa des Internal Wiring, wurde Zurückhaltung geübt. Deswegen griff man lieber auf das "Hirschgeweih" mit Kopf-Gipskappe zurück. Dort jedoch, wo eine klare Indikation gegeben war, fanden auch moderne Methoden, z.B. der Spaneinpflanzung, ihre Anwendung.

Es zeigte sich ferner, daß manche der früher üblichen Schienen, etwa Bänder- und Gußschienen, durch die heutige Kunststofftechnik überholt sind und wegen des großen Arbeitsaufwandes bei der Herstellung nicht mehr angefertigt werden. Dagegen werden einfache Drahtschienen und Ligaturen zur "freihändigen" Erstversorgung von Kieferverletzten noch häufig verwendet. Auch die alten Prothesen der Patienten eignen sich hierfür ganz besonders.

PASCHKE und BERZ (33) in Erlangen kamen bei der Registrierung der Schienungsmethoden zu ganz ähnlichen Ergebnissen, ebenso HERRMANN, GRASSER, BEISIEGEL (2o) in Mainz und OSSWALD, RIEGER (32) in Greifswald.

Im zweiten Teil der Arbeit mußten anhand des Bruchlinienverlaufs die Schwachpunkte des Mittelgesichts festgestellt werden. Allein schon die Tatsache, daß sich Oberkieferfrakturen zum größten Teil in ein Schema einordnen lassen, ist ein Beweis dafür, daß im Gesichtsschädel schwächere Zonen existieren, durch die immer wieder Bruchlinien verlaufen gemäß dem Gesetz des geringsten Widerstandes. Wie erwartet, bestätigte sich, daß Suturae, Augenhöhlen, Nebenhöhlen wie Sinus maxillaris und Sinus frontalis sowie prominente Gesichtspartien (Nase und Jochbogen) eine eindeutige Schwä-

chung des Gesichtsschädels darstellen. Das Nasengerüst stellte sich als Hauptschwachpunkt heraus und gab zum ersten wegen seines grazilen Aufbaus und zum zweiten wegen seiner exponierten Lage Anlaß zu Frakturen. Aus dem letzteren Grund muß auch die Jochbogenregion in die Reihe der Schwachpunkte aufgenommen werden. Frontal einwirkenden Kräften ist in vielen Fällen die Basis des Alveolarfortsatzes nicht mehr gewachsen, die zudem noch durch das Antrum geschwächt wird. Auch die Orbita war aufgrund ihrer anatomischen Lage zwischen Nasengerüst und Jochbogenregion oft an Frakturen beteiligt. Erst bei sehr hohen Kräften, die auf das Gesichtsskelett einwirken, kann die Fraktur nicht mehr Schwachpunkten zugeschrieben werden, denn dann verlaufen die Bruchlinien ohne erkennbares Schema und bieten das Bild einer Trümmerfraktur, an der alle Partien des Mittelgesichts beteiligt sind.

Im letzten Teil der Arbeit mußten die Komplikationen aufgezeigt werden, die nach einer Oberkieferfraktur entstanden waren. Im Vordergrund standen diejenigen Komplikationen, die durch das Trauma direkt am Knochen oder an den Zähnen verursacht wurden, wobei die Zahnschäden an erster Stelle stehen dürften. Das Auge ist bei Oberkieferbrüchen einer besonderen Gefährdung ausgesetzt, was sein Anteil von über 15 % beweist; ebenso das Gehirn, wenn man bedenkt, daß die Commotio als Begleiterscheinung eines solchen Traumas zur Norm gehört. Heilungsstörungen sind wahrscheinlich nie zu vermeiden, zumal sie nur bedingt beeinflußbar sind, jedoch konnten Infektionen aller Art infolge der Antibiotikatherapie sehr gut beherrscht werden. Alles in allem kann man jetzt sagen, daß sich die Komplikationen, die in zehn Jahren an unserer Klinik aufgetreten waren, in Anbetracht der Schwere der Traumen durchaus in Grenzen hielten. Zum Vergleich seien hier die Angaben von PASCHKE/BERZ (32) und HERRMANN, GRASSER, BEISIEGEL (2o) aufgeführt.

PASCHKE/BERZ:

Commotio Cerebri bei 39,5 % der Patienten mit OK-Fraktur
35,2 % bei OK-UK-Fraktur
33,4 % bei Jochbeinfraktur

Contusio Cerebri bei 1,2 % der Patienten mit OK-UK-Fraktur

HERRMANN, GRASSER, BEISIEGEL:

Commotio Cerebri bei 14,3 % der Patienten mit OK-Fraktur
23,o % bei Patienten mit OK-UK-Fraktur

Contusio Cerebri bei 5,4 % der Patienten mit OK-UK-Fraktur

Andere Komplikationen, wie Infektionen oder Verletzungen von Nerven (Sensibilitätsstörungen) wurden von diesen Autoren relativ selten beobachtet.

V. Zusammenfassung

Im Laufe der zehn Jahre von 196o bis 197o waren in der Universitätsklinik für Zahn-, Mund- und Kieferkrankheiten in München 265 Patienten mit Oberkieferfrakturen stationär behandelt worden. Die Krankengeschichten dieser Patienten wurden ausgewertet im Hinblick auf angewandte Schienungsmethoden, Frakturstellen und damit Schwachpunkte des Mittelgesichts und die während der Behandlung eingetretenen Komplikationen. Außerdem wurde über die früher und heute gebräuchlichen Schienungsmethoden berichtet. 27 Patienten waren im Jahr 1972 in einer Fragebogenaktion hinsichtlich ihrer Komplikationen befragt worden.

Es zeigte sich, daß hauptsächlich konservative Schienungsmaßnahmen durchgeführt worden waren, daß der Nasenrücken den Hauptschwachpunkt des Mittelgesichts bildet und daß Schäden an Zähnen und die Dislokation der frakturierten Kieferknochen die häufigsten Komplikationen waren.

VI Literatur

1. BANGER, E.: Sofortschienung von Zähnen mittels Schnellpolymerisat (Kaltplast). Dtsch. Zahnärztebl. 18, 77 (1964)

2. BROSCH, F.: Über eine Modifizierung der Retention von Oberkieferbruchstücken. Dtsch. zahnärztl. Z 6, 654 (1968)

3. ECKEL, W.: Die Verletzungen der Nase, der unteren Nebenhöhlen und des Nervus facialis bei Kiefer- und Gesichtsverletzungen. Dtsch. zahnärztl. Z. 3, 163 (1962)

4. FENNER, W.: Kieferbruchbehandlung im Kindesalter. Dtsch. Zahnärztebl. 22, 416 (1968)

5. FRENKEL, G.: Kieferfrakturen, ihre Ursachen, Möglichkeiten und Lokalisation.Therapiewoche 19 4o, 1939 (1969)

6. FUHR, K.u.SETZ,D.: Komplikationen bei Kiefer-Gesichtsverletzungen nach Verkehrsunfällen. Zahnärztl. Welt/Ref.11, 379 (1968)

7. GÄRTNER, F.: Erste Hilfe am Unfallort bei Kiefer-Gesichtsverletzungen. Dtsch. Zahnärztebl. 5, 218 (197o)

8. GISCHLER,E.u.LÜCKE,R.: Beitrag zur Häufigkeit der Frakturen im Bereich der Kiefer- und Gesichtsschädelknochen. Dtsch. zahnärztl. Z. 9, 649 (1962)

9. GRASSER,H.H.: Ein neues Verfahren der Kieferbruchschienung. Zahnärztl. Praxis 15, 98 (1964)

10. GRASSER, H.H.: Wiederherstellungsplastik mit Konservenknochen nach Mittelgesichtsfrakturen. Dtsch. zahnärztl. Z. 20, 1349 (1965)

11. GRASSER, H.H.: Osteosynthesen im Alterskiefer. Dtsch. zahnärztl. Z. 2, 123 (1970)

12. HÄUPL, MAYER, SCHUCHARDT: Die Zahn-, Mund- und Kieferheilkunde 3. Bd., 1. Teil, Urban u. Schwarzenberg, München-Berlin, 1957

13. HARNISCH, H.u.GABKA, J.: Beitrag zur Indikation der extraoralen Verschraubung. Dtsch. zahnärztl. Z. 4, 315 (1962)

14. HEIDSIECK, C.: Die Therapie veralteter Gesichtsschädelfrakturen. Dtsch. zahnärztl. Z.3, 285 (1961

15. HEIDSIECK, C.: Permaxilläre Schraubenextension bei Jochbeinimpressionsfrakturen. Dtsch. zahnärztl. Z. 4, 316 (1965)

16. HENNIS, J.: Kasuistischer Beitrag zur Kieferbruchbehandlung mit kieferorthopädischen Apparaten. Dtsch. Zahnärztebl. 16, 434 (1962)

17. HERING, H.-J.: Eine einfache Methode der Kieferbruchschienung mit Hilfe von schnellhärtendem Kunststoff. Dtsch. Zahnärztebl. 14, 742 (1960).

18. HERING, H.-J.: Eine einfache Methode zur Befestigung von gegossenen Kieferbruchschienen. Zahnärztl. Welt/Ref. 18, 652 (1965)

19. HERING, H.-J.: Einige Fortschritte bei der Kieferbruchschienung mit schnellhärtenden Kunststoffen. Dtsch. Zahnärztebl. 12, 527 (1970)

20. HERRMANN, M., GRASSER, H.H. u. BEISIEGEL, I.: Die Kieferbrüche an der Zahn-, Mund- und Kieferklinik in Mainz von 1949 bis 1959. Dtsch. zahnärztl. Z. 8, 657 (1960)

21. HOFER, REICHENBACH, SPRETER v. KREUDENSTEIN, WANNENMACHER : Lehrbuch der klinischen Zahn-, Mund- und Kieferheilkunde. 1. Bd., Barth, Leipzig, 1969

22. KATTERBACH, R.: Eine einfache Methode zur Schienung traumatisch oder infektiös gelockerter Zähne sowie von Alveolarfortsatzfrakturen. Dtsch. Zahnärztebl. 22, 338 (1968)

23. KIRSCH, T.: Blutstillung und Behandlung des akuten Kiefertraumas. Zahnärztl. Welt/Ref. 5, 210 (1969)

24. KIRSTEN, K.: Die chirugische Behandlung der Zahn- und Kieferfrakturen im Wachstumsalter. Zahnärztl. Welt/Ref. 1, 26 (1967)

25. KÖDEL, G.: Die Schienung von Kieferbrüchen nach dem Schlampp'schen Profilschienensystem - eine bewährte Methode. Dtsch. Zahnärztebl. 19, 298 (1965)

26. KRISTOFERITSCH, H.: Einfache und schonende Schienung von luxierten Zähnen und Alveolarfortsatzfrakturen. Quintessenz 12, 21 (1972)

27. KRÜGER, E.: Indikation und Technik der operativen Kieferbruchbehandlung. Dtsch. zahnärztl. Z. 19, 1057 (1964)

28. KRÜGER, E.u.RIVAS,L.A.: Modifikation der Drahtkunststoffschiene nach Schuchardt. Dtsch. zahnärztl. Z. 5, 685 (1966)

29. LANGE, D.: Über die Verwendung von Knochennähten zur operativen Versorgung schwerer Gesichts- und Kieferverletzungen. Dtsch. zahnärztl. Z. 5, 265 (1963)

3o. LANGE, D.: Entstehungsmechanismus und Häufigkeit von Verletzungen im Kiefer-Gesichtsbereich bei Verkehrsunfällen unter besonderer Berücksichtigung der Versorgung von Mittelgesichtsfrakturen. Dtsch. Zahnärztebl. 17, 278 (1963)

31. LAUTENBACH, E.: Die Behandlung von Kieferbrüchen unter besonderer Berücksichtigung der Notversorgung. Dtsch. Zahnärztebl. 17, 519 (1963)

32. OSSWALD, M. u. RIEGER, C.: Zusammensetzung und Behandlungsergebnisse von Frakturen im Kiefer-Gesichtsbereich. Zahnärztl. Welt/Ref. 11, 388 (1965)

33. PASCHKE, H.u.BERZ,A.: Die Frakturen der Kiefer-Gesichtsknochen und die statistische Auswertung derselben am Krankengut der Universitätsklinik für Zahn-, Mund- und Kieferkranke in Erlangen aus den Jahren 195o bis 196o. Dtsch. Zahnärztebl. 23, 681 (1961)

34. PELSER, M.: Kieferhöhlen- und Orbitabeteiligung bei Mittelgesichtsfrakturen. Zahnärztl. Welt/Ref. 3, 11o (197o)

35. PICHLER,TRAUNER: Mund- und Kieferchirurgie. 1. Teil, Urban u. Schwarzenberg, Wien, 1948

36. REICHENBACH, E.: Leitfaden der Kieferbruchbehandlung 3. Aufl., Barth, Leipzig, 194o

37. ROTHE, G.: Die perkutane Schraubenfixation des Oberkiefers am Jochbein bei Oberkieferabrißfrakturen. Dtsch. zahnärztl. Z. 5, 58o (1968)

38. ROTHE, G.u. ELZE, P.: Gesichtsschädelfrakturen beim Kinde. Zahnärztl. Welt/Ref. 13, 484 (1967)

39. SCHÖNBERGER,A.: Zur Therapie der Jochbeinfrakturen. Dtsch. zahnärztl. Z. 2, 27o (1966)

4o. SCHWENZER, N.: Die Mittelgesichtsfraktur beim alternden Menschen und ihre Behandlung. Dtsch. zahnärztl. Z. 2, 132 (197o)

41. STEINHARDT, G.: Die Zahn-, Mund- und Kieferheilkunde im Dienste der Unfallchirurgie. Dtsch. zahnärztl. Z. 3, 314 (1i6o)

42. WANNENMACHER,M.F.: Frakturbehandlung im zahnlosen Kiefer. Dtsch. Zahnärztebl. 23, 578 (1969)

43. WILKER, T.: Die Behandlung kindlicher Kieferfrakturen. Dtsch. Zahnärztebl. 18, 285 (1964)

Abb. 1: Art und Anzahl der Frakturen in den Jahren 1960 - 1969.

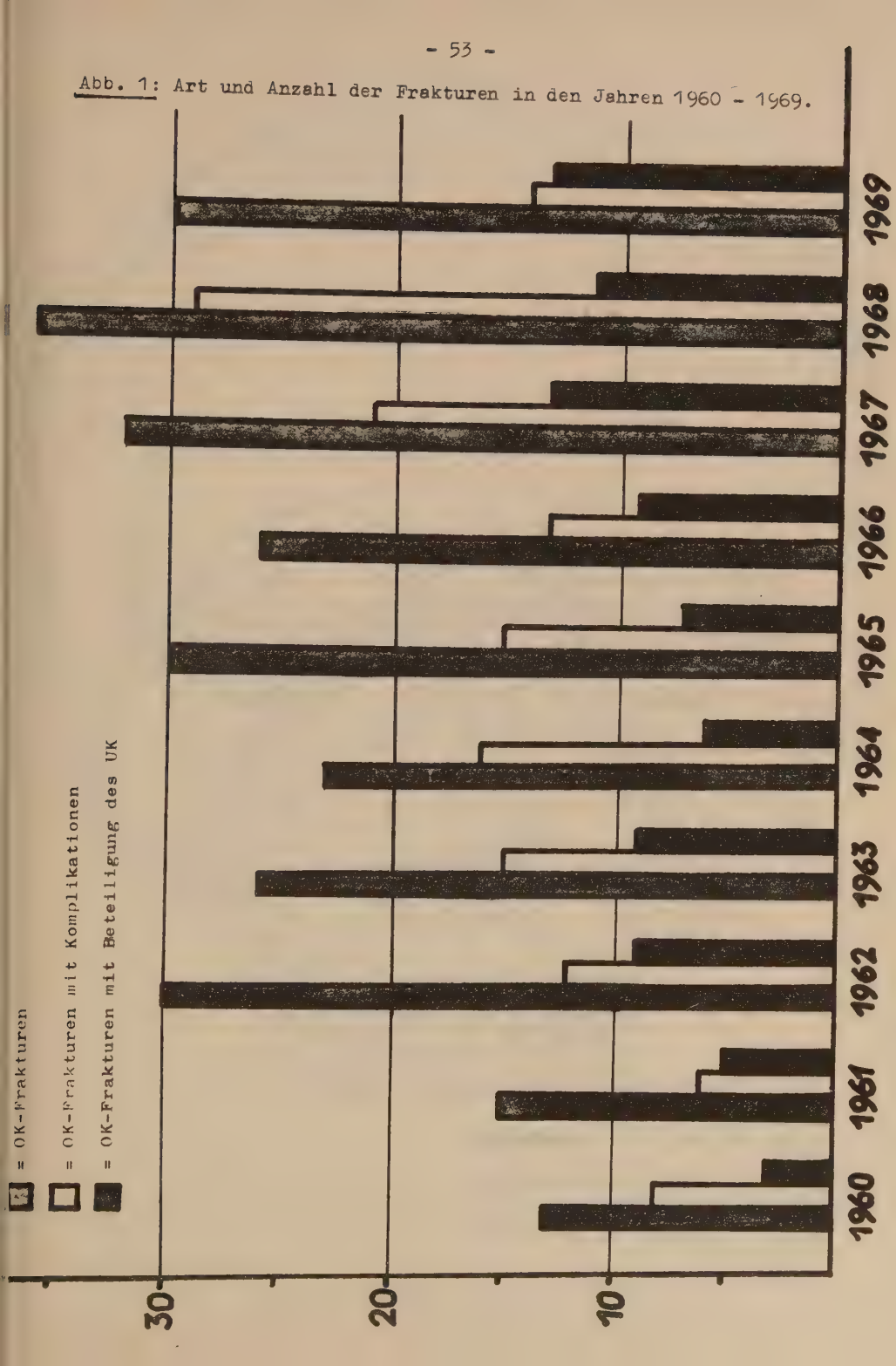

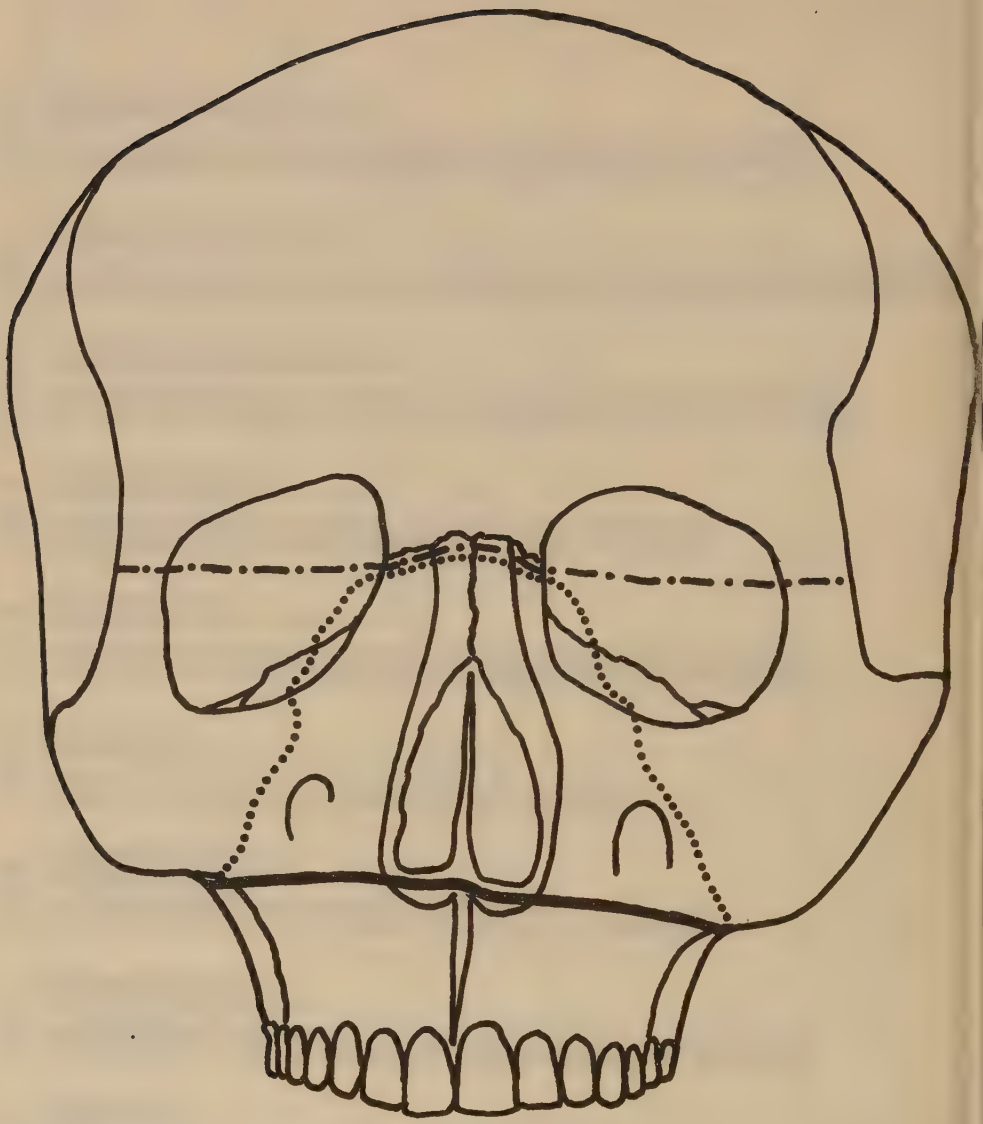

BRUCHLINIENVERLAUF BEI

LE FORT I

LE FORT II

LE FORT III

Abb. 2: Fraktureinteilung nach LEFORT.

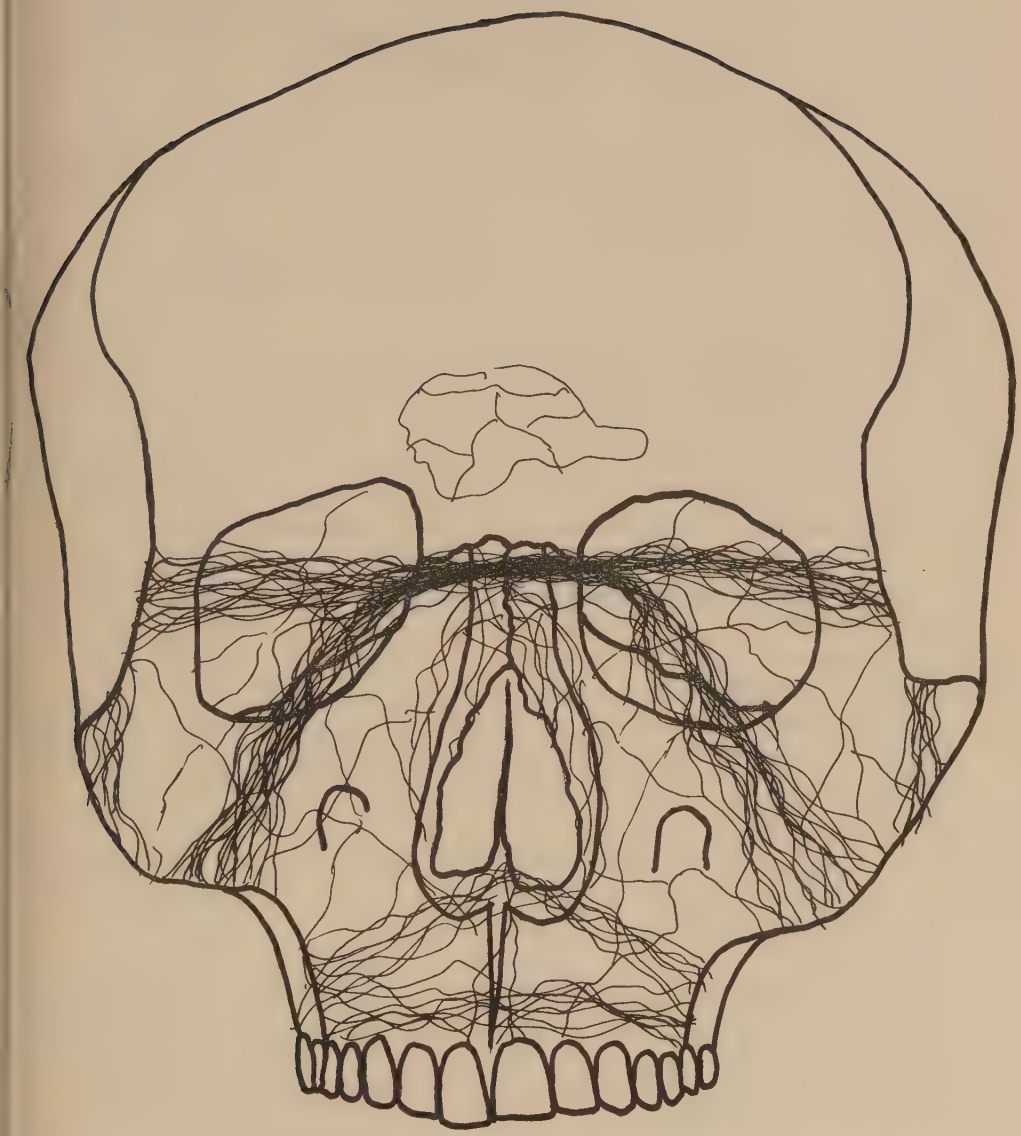

Abb. 3: Lokalisation und relative Verteilung der Bruchlinien.

Abb. 4: Fragebogen für Nachuntersuchungen.

Statistischer Erhebungsbogen der Klinik für Zahn-,Mund- und Kieferkrankheiten der Universität München

Im Jahre ..... erlitten Sie einen Oberkieferbruch und standen deshalb in stationärer Behandlung in unserer Klinik.
In Zusammenhang mit Ihrer Kieferverletzung bitten wir Sie höflich, uns folgende Fragen zu beantworten.

1) Wie lange waren Sie durch den Kieferbruch arbeitsunfähig? .....
2) Wieviel Zähne haben Sie durch das Unfallereignis verloren?
a) aufgrund der Verletzung? .....
b) aufgrund späterer Komplikationen? .....
c) Welcher Art waren diese Komplikationen? .....

3) Bestehen bei Ihnen noch

a) Bißstörungen?	ja	nein
b) Nervenausfälle? (taubes Gefühl, Kribbeln usw.)	ja	nein
c) Überempfindlichkeit von Nerven?	ja	nein
d) Schmerzen? (welcher Art?)		
e) Sehstörungen (Doppelbilder usw.) ?	ja	nein
f) Hörstörungen?	ja	nein
g) Riechstörungen?	ja	nein
h) Geschmacksstörungen?	ja	nein
i) Gesichtsasymmetrien?	ja	nein

4) Hatten Sie nach der Entlassung aus unserer Klinik noch Komplikationen aus der Bereich der Frage 3, die jetzt nicht mehr vorhanden sind? Welcher Art und wie lange? .....

5) Erhielten Sie nach dem Kieferbruch einen Zahnersatz zum Ausgleich des Zahnverlustes?

a) Prothesen?	ja	nein
b) Brücken?	ja	nein

c) Ersatz anderer Art? .....

6) Trugen Sie im Zug der Behandlung auch ein kieferorthopädisches Gerät? Wie lange? .....

7) Liegen bei Ihnen noch irgendwelche Kau- oder Sprachstörungen vor?

ja nein

8) Waren Sie wegen Ihres Kieferbruchs außer in unserer noch in weiteren Kliniken oder bei Ärzten in Behandlung? ja nein
Welches Fachgebiet? .....

Ihre Angaben werden vertraulich behandelt und unterliegen der ärztlichen Schweigepflicht. Die Auswertung dient nur statistisch-wissenschaftlichen Zwecken und erfolgt anonym. Vielen Dank für Ihre Bemühungen!

Lebenslauf

Am 31. 10. 1946 wurde ich als Sohn des Zahnarztes Georg Rieger und der Zahnärztin Dr. Edith Rieger, geb. Wimmer, in Passau geboren. Nach dem Besuch der Volksschule trat ich 1957 in die damalige Staatl. Oberrealschule Passau ein, der ich bis zur Ablegung der Reifeprüfung 1966 angehörte. Im gleichen Jahr begann ich an der Ludwigs-Maximilian-Universität in München das Studium der Zahnmedizin und legte dort im Dezember 1971 das Staatsexamen ab. Von Januar 1972 bis April 1973 leistete ich als Sanitätsoffizier in einer Zahnstation der Bundeswehr den Grundwehrdienst ab. Seitdem arbeite ich als Assistent in der Praxis meiner Eltern in Passau.